№ 1 (16) 2017

Вестник молодого учёного

Journal of Young Scientist

НАУЧНО-ПРАКТИЧЕСКИЙ ЖУРНАЛ

Издается с 2012 года, ежеквартально.

Учредитель:
Ставропольский государственный медицинский университет

Территория распространения:
Российская Федерация

Зарегистрирован в Федеральной службе по надзору за соблюдением законодательства в сфере связи, информационных технологий и массовых коммуникаций
ПИ № ФС77-49267
от 4 апреля 2012 года.

Журнал включен в Реферативный журнал и Базы данных ВИНИТИ РАН и зарегистрирован в НЭБ (Научной электронной библиотеке) в базе данных РИНЦ (Российского индекса научного цитирования) на основании сублицензионного договора № 596-12/2012 от 21 декабря 2012 г.

Главный редактор КОРОЙ П. В.

РЕДАКЦИОННАЯ КОЛЛЕГИЯ:

МАЯЦКАЯ НАТАЛЬЯ КОНСТАНТИНОВНА
кафедра дефектологии и русского языка

АСХАКОВ МАРАТ СОЛТАНОВИЧ
кафедра дерматовенерологии и косметологии с курсом ДПО

АТАНЕСЯН РОЗА АРТУРОВНА
кафедра факультетской педиатрии

ГЛАДКИХ НАТАЛЬЯ НИКОЛАЕВНА
кафедра госпитальной терапии

САХАРОВА ВИКТОРИЯ МИХАЙЛОВНА
кафедра дефектологии и русского языка

ГРИШИЛОВА ЕЛЕНА НИКОЛАЕВНА
кафедра пропедевтики стоматологических заболеваний

ДЖИРОВА КРИСТИНА ПЛАТОНОВНА
кафедра иностранных языков

ДОЛГАЛЕВ АЛЕКСАНДР АНАТОЛЬЕВИЧ
кафедра ортопедической стоматологии

КОШЕЛЬ ЕЛЕНА МИХАЙЛОВНА
кафедра акушерства и гинекологии

КУРЬЯНИНОВА ВИКТОРИЯ АЛЕКСАНДРОВНА
кафедра пропедевтики детских болезней

МИНАЕВ СЕРГЕЙ ВИКТОРОВИЧ
кафедра детской хирургии с курсом анестезиологии и реаниматологии

МУРАВЬЕВА АЛЛА АНАТОЛЬЕВНА
кафедра детской хирургии с курсом анестезиологии и реаниматологии

ОДИНЕЦ АЛЕКСЕЙ ВАСИЛЬЕВИЧ
кафедра дерматовенерологии и косметологии с курсом ДПО

ПЕТРОСЯН ВИКТОРИЯ СУРЕНОВНА
кафедра иностранных языков

САНЕЕВА ГАЛИНА АЛЕКСАНДРОВНА
кафедра эндокринологии, детской эндокринологии и диабетологии

ХРИПУНОВА АЛЕСЯ АЛЕКСАНДРОВНА
кафедра общественного здоровья, организации здавоохранения и медицинской информации

E-mail:
vestnikm@stgma.ru

Ответственный редактор
Иваненко А. С.

Перевод:
Петросян В. С.
Джирова К. П.

Технический редактор
Рубцова Л. А.

Тираж: 650 экз.

Адрес редакции:
355017, Ставрополь, ул. Мира, 310

Телефоны:
(8652) 35-25-24; 35-32-29

Факс: (8652) 35-25-24

СОДЕРЖАНИЕ / CONTENTS

ВЕЛИКИЕ ИМЕНА / GREAT NAMES

ДЖОНАТАН ГЕТЧИНСОН 3 JONATHAN HUTCHINSON

ОРИГИНАЛЬНЫЕ ИССЛЕДОВАНИЯ / ORIGINAL RESEARCH

ВНУТРЕННИЕ БОЛЕЗНИ / *INTERNAL DISEASES*

В. Д. САРИТХАЛА, П. В. КОРОЙ, А. В. ЯГОДА
СЫВОРОТОЧНОЕ СОДЕРЖАНИЕ МОЛЕКУЛЫ МЕЖКЛЕТОЧНОЙ АДГЕЗИИ-1 ПРИ РЕВМАТОИДНОМ АРТРИТЕ 4

V. D. SARITHALA, P. V. KOROY, A. V. YAGODA
SERUM LEVELS OF THE INTERCELLULAR ADHESION MOLECULE-1 IN RHEUMATOID ARTHRITIS

ДЕРМАТОВЕНЕРОЛОГИЯ / *DERMATOVENEROLOGY*

М. С. АСХАКОВ, В. В. ЧЕБОТАРЁВ, Б. Р. АЛИНАЗАРОВА, А. А. АКОБЯН, Г. Г. АРУТЮНЯН
ТЕРАПИЯ ПАЦИЕНТОВ С СИНДРОМОМ «ЧУВСТВИТЕЛЬНОЙ КОЖИ» 8

M. S. ASKHAKOV, V. V. CHEBOTARYOV, B. R. ALINAZAROVA, A. A. AKOBYAN, G. G. ARUTYUNYAN
THERAPY OF PATIENTS WITH THE SYNDROME OF «SENSITIVE SKIN»

МОРФОЛОГИЯ / *MORPHOLOGY*

В. С. БОТАШЕВА, Б. С. ШАПОШНИКОВ
ПАТОМОРФОЛОГИЧЕСКИЕ АСПЕКТЫ ПОРАЖЕНИЯ НАДПОЧЕЧНИКОВ ПРИ ТИРЕОТОКСИКОЗЕ 12

V. S. BOTASHEVA, B. S. SHAPOSHNIKOV
PATHOMORPHOLOGICAL ASPECTS OF ADRENAL INVOLVEMENT IN THYROTOXICOSIS

ОБЩЕСТВЕННОЕ ЗДОРОВЬЕ И ЗДРАВООХРАНЕНИЕ / *PUBLIC HEALTH AND HEALTH CARE*

Н. А. ШИБКОВ, Д. В. КУЛИКОВ
РОЛЬ ЧАСТНОГО МЕДИЦИНСКОГО ЦЕНТРА В ОРГАНИЗАЦИИ АМБУЛАТОРНО-ПОЛИКЛИНИЧЕСКОЙ ПОМОЩИ ДЕТЯМ 15

N. A. SHIBKOV, D. V. KULIKOV
THE ROLE OF A PRIVATE MEDICAL CENTER IN THE ORGANIZATION OF OUTPATIENT CARE FOR CHILDREN

ОБЗОР / REVIEW

М. С. АСХАКОВ
ОБЩИЕ ПРИНЦИПЫ ЛЕЧЕНИЯ ХЛАМИДИЙНОЙ ИНФЕКЦИИ, МИКСТ-ИНФЕКЦИИ И ИНФЕКЦИОННЫХ УРЕТРОПРОСТАТИТОВ 19

M. S. ASKHAKOV
GENERAL PRINCIPLES OF TREATMENT OF CHLAMYDIAL INFECTION, MIXT-INFECTION AND INFECTIOUS URETHROPROSTATITIS

А. Н. МАЩЕНКО, И. Н. ГЕРАСИМЕНКО, О. С. МИНАЕВА
ЭХИНОКОККОЗ В ДЕТСКОМ ВОЗРАСТЕ 25

A. N. MASHCHENKO, I. N. GERASIMENKO, O. S. MINAEVA
ECHINOCOCCOSIS IN CHILDHOOD

ЛЕКЦИЯ / LECTURE

А. В. РЫБАС
ВНЕБОЛЬНИЧНАЯ ПНЕВМОНИЯ: КЛИНИЧЕСКАЯ ЛЕКЦИЯ 30

A. V. RYBAS
COMMUNITY-ACQUIRED PNEUMONIA: CLINICAL LECTURE

Л. В. БОРОДИНА
ИШЕМИЧЕСКАЯ БОЛЕЗНЬ ПОЧЕК 36

L. V. BORODINA
ISCHEMIC KIDNEY DISEASE

ЗАМЕТКИ ИЗ ПРАКТИКИ / NOTES FROM PRACTICE

Р. И. АРАКЕЛЯН, Р. А. АТАНЕСЯН, Т. А. УГЛОВА, Т. М. ВДОВИНА, Ю. В. БЫКОВ, С. С. МАСАЛЬСКИЙ, М. В. СТОЯН
ВРОЖДЁННАЯ ДИСФУНКЦИИ КОРЫ НАДПОЧЕЧНИКОВ (ОБЗОР ЛИТЕРАТУРЫ И ОПИСАНИЕ КЛИНИЧЕСКОГО СЛУЧАЯ) 42

R. I. ARAKELYAN, R. A. ATANESYAN, T. A. UGLOVA, T. M. VDOVINA, Yu. V. BYKOV, S. S. MASALSKY, M. V. STOYAN
CONGENITAL DYSFUNCTION OF THE ADRENAL CORTEX (REVIEW OF LITERATURE AND DESCRIPTION OF THE CLINICAL CASE)

В. А. СОРОКИНА, Р. О. ЦУЦАЕВ, Т. М. ВДОВИНА, Т. В. ЖЕЛЕЗНЯКОВА, О. С. КИРИЕНКО, Л. С. АЛАВЕРДЯН, С. В. ДОЛБНЯ, М. В. СТОЯН, Ю. В. БЫКОВ
КЛИНИЧЕСКИЙ СЛУЧАЙ СИНДРОМА ВРОЛИКА (НЕСОВЕРШЕННОГО ОСТЕОГЕНЕЗА II ТИПА) У ДЕВОЧКИ 49

V. A. SOROKINA, R. O. TSUTSAEV, T. M. VDOVINA, T. V. ZHELEZNYAKOVA, O. S. KIRIENKO, L. S. ALAVERDYAN, S. V. DOLBNYA, M. V. STOYAN, Yu. B. BYKOV
THE CLINICAL CASE OF VROLIK SYNDROME (IMPERFECT OSTEOGENESIS OF TYPE II) AT THE GIRL

Я. М. МАРЧЕНКО, М. А. МУРЗАБЕКОВА, Ю. С. НЕРЕДЬКО, И. В. ЛЕСЕЧКО
КЛИНИЧЕСКИЙ СЛУЧАЙ РЕЗИСТЕНТНОСТИ К ИНГИБИТОРАМ ТИРОЗИНКИНАЗ У БОЛЬНОГО ХРОНИЧЕСКИМ МИЕЛОЛЕЙКОЗОМ 56

Ya. M. MARCHENKO, M. A. MURZABEKOVA, Yu. S. NEREDKO, I. V. LESECHKO
A CLINICAL CASE OF RESISTANCE TO TYROSINE KINASE INHIBITORS IN A PATIENT WITH CHRONIC MYELOGENOUS LEUKEMIA

НОВОСТИ ДИССЕРТАЦИОННЫХ СОВЕТОВ / NEWS FROM DISSERTATIONAL COUNCILS 59

Джонатан Гетчинсон, английский хирург, дерматовенеролог, офтальмолог и патолог, родился в 1828 году в Селби (Северный Йоркшир). После окончания школы он в течение пяти лет был учеником аптекаря и хирурга в г. Иорке, одновременно посещая Йоркский госпиталь и хирургическую школу. С 1849 года Д. Гетчинсон работает в госпитале св. Варфоломея в Лондоне, а в 1850 году получает право практики, став членом Королевского колледжа хирургов. Являлся профессором хирургии в Лондонской медицинской школе, профессором хирургии и патологии в Королевском колледже хирургов, членом Лондонского королевского общества. Умер в 1913 году в Хеслмере (Суррей).

Д. Гетчинсон считается одним из самых разносторонних клиницистов XIX века. Он опубликовал более 1200 статей, в том числе большое количество оригинальных наблюдений. С 1889 по 1900 годы издавал ежеквартальный журнал «Archives of surgery».

Ученый много занимался общественной деятельностью, активной пропагандой исследований естественных наук. В Селби и Хеслмере он основал образовательные музеи для проведения лекций по естествознанию. В 1899 году благодаря его стараниям открыты курсы усовершенствования врачей (медицинская школа последипломного образования), при которых была организована бесплатная консультация для бедных.

Практиковал и преподавал офтальмологию, хирургию, дерматовенерологию, особое внимание уделял врожденному и приобретенному сифилису, в вопросах которого он ещё при жизни стал признанным авторитетом. В 1859 году Д. Гетчинсон сделал доклад «О средствах к распознаванию среди молодых людей таких, которые отягчены наследственным сифилисом». Его именем названа так называемая триада Гетчинсона, встречающаяся при врожденном сифилисе и включающая изменения зубов – зубы Гетчинсона, паренхиматозный кератит и нейрогенную глухоту вследствие дегенерации слухового нерва и поражения лабиринта височной кости. Он выпустил руководство по сифилису («Syphilis», 1885), выдержавшее много изданий и переведенное на несколько языков. Д. Гетчинсон описал ряд кожных симптомов и болезней и издал большой атлас кожных заболеваний («A descriptive catalogue of the New Sydenham Society's atlas of portraits of diseases of the skin», 1869-1875).

Д. Гетчинсону принадлежит приоритет в описании гигантоклеточного артериита, который он диагностировал у швейцара госпиталя в Лондоне. Случай височного артериита был опубликован в 1889 году в журнале «Archives of Surgery» в статье «Diseases of the arteries. I. On a peculiar form of thrombotic arteritis of the aged which is sometimes productive of gangrene». В ней он описывал: «предметом этого наблюдения является пожилой мужчина, у которого подозревалась подагра. Меня попросили осмотреть его, так как больной отмечал «красные жилы» на голове, которые были настолько болезненными, что не позволяли носить шляпу. «Красные жилы» оказались при осмотре воспаленными и отечными височными артериями. Они хорошо прослеживались от височных областей почти до середины скальпа, где разделялись на несколько ветвей. Изменения были почти симметричными. В течение первой недели наблюдения пульс на височных артериях определялся, хотя и был ослаблен, а позже исчез. Затем краснота прошла, и височные артерии стали напоминать плотные тяжи... Мы встретились в данном случае с несомненным артериитом, который распространялся вдоль пораженных сосудов, вызывая их отек, и очень быстро привел к окклюзии».

Главный редактор журнала

УДК 616.72-002:616.15

СЫВОРОТОЧНОЕ СОДЕРЖАНИЕ МОЛЕКУЛЫ МЕЖКЛЕТОЧНОЙ АДГЕЗИИ-1 ПРИ РЕВМАТОИДНОМ АРТРИТЕ

В. Д. Саритхала, П. В. Корой, А. В. Ягода

ФГБОУ ВО «Ставропольский государственный медицинский университет» Минздрава России, Ставрополь

Ревматоидный артрит – хроническое системное аутоиммунное заболевание неизвестной этиологии с преимущественным воспалительным поражением синовиальной оболочки суставов, разрастанием фиброзной ткани (паннуса), появлением деструкции суставных структур (разрушения хряща и подлежащей кости) и периартикулярных тканей [1]. Заболевание является актуальной медицинской и социально-экономической проблемой, поскольку относится к наиболее распространенным болезням и занимает одно из лидирующих мест среди причин временной и стойкой утраты трудоспособности населения.

В основе воспалительного процесса при ревматоидном артрите лежат миграция лейкоцитов, неоангиогенез и тканевое ремоделирование, которые осуществляются при участии молекул адгезии, экспрессируемых эндотелиоцитами и иммунокомпетентными клетками и обеспечивающих их взаимодействие в ответ на воспалительные стимулы. Играя роль рецепторов, адгезины усиливают иммунный ответ путем стимуляции межклеточных взаимодействий и адгезии клеток к матриксным белкам межклеточного пространства [2, 18].

К молекулам адгезии относятся селектины, интегрины, кадгерины и суперсемейство иммуноглобулинов. Селектины и их лиганды вовлечены в роллинг (перекатывание) лейкоцитов по поверхности сосудистой стенки, молекулы суперсемейства иммуноглобулинов совместно с интегринами влияют на активацию, адгезию к эндотелию и проникновение клеток через субэндотелиальное пространство в очаг воспаления [2, 6].

Миграция лейкоцитов невозможна без участия молекулы межклеточной адгезии-1 (ICAM-1), которая обеспечивает трансэндотелиальное перемещение клеток к местам воспаления и взаимодействие антигенпрезентирующих клеток с Т-лимфоцитами [14, 18]. Индуцированная провоспалительными цитокинами (фактором некроза опухоли-α, интерлейкином-1, интерфероном-γ) гиперэкспрессия ICAM-1 на эндотелиоцитах и фибробластах ответственна за инициацию и хронизацию воспалительной реакции в суставных тканях при ревматоидном артрите [11].

Не вызывает сомнений факт увеличенных значений ICAM-1 в крови у больных ревматоидным артритом [5, 16]. Так, повышенное сывороточное содержание ICAM-1, молекулы адгезии сосудистого эндотелия-1 (VCAM-1) и сосудистого эндотелиального фактора роста при ревматоидном артрите зависело от гистологических проявлений синовита и коррелировало с показателями СОЭ и С-реактивного белка [13]. Вместе с тем дискутируется возможная взаимосвязь ICAM-1 с длительностью заболевания, активностью процесса, иммунологической перестройкой, системными проявлениями и осложнениями ревматоидного артрита [4, 5, 16]. Предполагается, что в основе выявленных противоречий может быть ассоциированный с патологией суставов генетический полиморфизм ICAM-1 [16].

Целью исследования явилось изучение динамики содержания ICAM-1 в крови в зависимости от течения ревматоидного артрита.

Материал и методы исследования. Обследовано 134 больных ревматоидным артритом (30 мужчин, 104 женщины) в возрасте от 20 до 66 лет (средний возраст 50,08±0,97 лет), находившихся на обследовании и лечении в ревматологическом отделении и ревматологическом кабинете ГБУЗ СК «Ставропольская краевая клиническая больница». Критерии включения: больные ревматоидным артритом в возрасте 18 лет и старше, согласие на участие в исследовании, прием НПВП или глюкокортикоидов в стабильной дозе не менее 4 недель. Критерии исключения: заболевания суставов другой этиологии, прием генно-инженерных биологических или других болезнь-модифицирующих препаратов, острые и хронические в периоде обострения соматические заболевания, инфекции, злокачественные новообразования, отказ от участия в исследовании. Группу контроля составили 70 практически здоровых людей, сопоставимых по полу, возрасту, физическому развитию и сопутствующей патологии.

Саритхала Виджайа Джавахар, аспирант кафедры госпитальной терапии ФГБОУ ВО «Ставропольский государственный медицинский университет» Минздрава России;
тел.: 89887422198; e-mail: jay_sv2006@yahoo.com

Корой Павел Владимирович, д.м.н., профессор кафедры госпитальной терапии ФГБОУ ВО «Ставропольский государственный медицинский университет» Минздрава России;
тел.: 89282938068; e-mail: paule75@yandex.ru

Ягода Александр Валентинович, заслуженный деятель науки РФ, д.м.н., заведующий кафедрой госпитальной терапии ФГБОУ ВО «Ставропольский государственный медицинский университет» Минздрава России;
тел.: (8652) 295309; e-mail: alexander.yagoda@mail.com

Диагноз ревматоидного артрита устанавливался согласно классификационным критериям ACR/EULAR (2010). Клиническая характеристика больных в соответствии с классификацией, принятой Ассоциацией ревматологов России, представлена в таблице 1. Как видно из таблицы, преобладали женщины старше 45 лет, имеющие позднюю стадию заболевания, высокую степень активности и характеризующиеся наличием ревматоидного фактора (РФ) и антител к циклическому цитруллинированному пептиду (АЦЦП) в крови. Длительность суставного синдрома составила 11,06±0,72 лет. Среднее содержание РФ IgM и АЦЦП в сыворотке крови достигало 173,67±21,79 МЕ/мл и 332,53±38,88 ед/мл соответственно. Значения шкалы DAS28 у пациентов равнялись 5,37±0,07. У большинства больных были диагностированы эрозивная форма болезни, III-я рентгенологическая стадия, II и III функциональные классы. У 17,2 % пациентов определялись системные проявления (преимущественно ревматоидные узелки), в $^{2}/_{3}$ случаев имелись осложнения заболевания (вторичный остеоартроз).

Таблица

Клиническая характеристика больных ревматоидным артритом

Показатель	Количество больных, % (n)
Возраст (лет):	
< 45 лет	27,6 % (37)
≥ 45 лет	72,4 % (97)
Пол:	
мужчины	22,4 % (30)
женщины	77,6 % (104)
Клиническая стадия:	
ранняя	2,2 % (3)
развернутая	16,4 % (22)
поздняя	81,4 % (109)
Иммунологическая характеристика:	
серопозитивный (РФ есть)	89,6 % (120)
серонегативный (РФ нет)	10,4 % (14)
АЦЦП-позитивный	76,8 % (93)
АЦЦП-негативный	23,2 % (28)
Степень активности (по показателям DAS28):	
средняя	32,8 % (44)
высокая	67,2 % (90)
Рентгенологическая стадия:	
стадия I	5,2 % (7)
стадия II	13,4 % (18)
стадия III	70,9 % (95)
стадия IV	10,5 % (14)
Наличие костных эрозий:	
эрозивный РА	87,3 % (117)
неэрозивный РА	12,7 % (17)
Функциональный класс:	
I	3,0 % (4)
II	49,2 % (66)
III	47,8 % (64)
Системные проявления:	
есть	17,2 % (23)
нет	82,8 % (111)
Осложнения:	
есть	66,4 % (89)
нет	33,6 % (45)
Гематологические нарушения:	
анемия	47,0 % (63)
тромбоцитоз	14,2 % (19)

Обследование соответствовало требованиям Хельсинской декларации Всемирной медицинской ассоциации об этических принципах проведения медицинских исследований с участием людей в качестве субъектов. Все обследованные дали информированное согласие на проведение исследования. Исследование было одобрено этическим комитетом университета.

Больным проведено комплексное клинико-функциональное, лабораторное, инструментальное и иммунологическое обследование. Изучение плазменных уровней молекулы межклеточной адгезии-1 осуществлялось методом иммуноферментного анализа с помощью наборов фирмы «Bender MedSystems GmbH» (Австрия) в соответствии с прилагаемыми инструкциями.

Статистическая обработка результатов исследования проведена с помощью пакета программ, адаптированных для медико-биологических исследований. Вычисляли двухвыборочный t-критерий Стьюдента, критерий Ньюмена-Кейлса, использовали корреляционный анализ с применением критериев Пирсона (r) и Спирмана (r_s). Достоверными считали результаты при уровне значимости различий $p \leq 0,05$.

Результаты и обсуждение. При ревматоидном артрите наблюдалось достоверное увеличение содержания ICAM-1 в крови ($p<0,05$) (рис. 1), что совпадает с ранее полученными данными [5, 13, 16]. Вместе с тем, рядом авторов допускается отсутствие изменений сывороточных уровней адгезина в случаях неосложненного ревматоидного артрита.

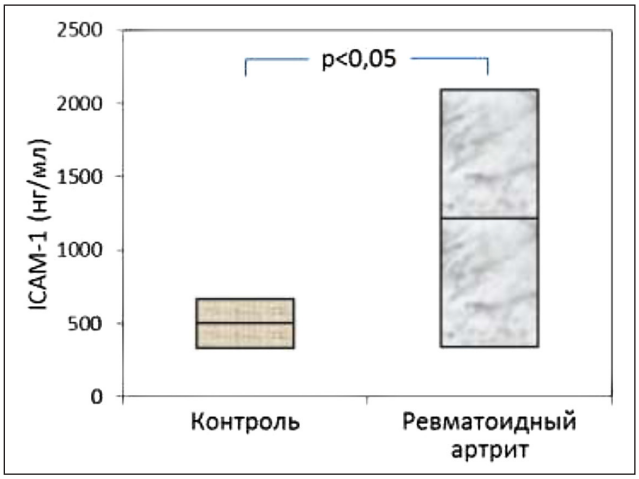

Рис. 1. Содержание ICAM-1 в крови у больных ревматоидным артритом (данные представлены в виде средней и стандартного отклонения).

Плазменная концентрация медиатора межклеточных взаимодействий, будучи повышенной, не была связана с полом и возрастом больных. Также не выявлена достоверная зависимость значений ICAM-1 от наличия или отсутствия ревматоидного фактора и антител к циклическому цитруллинированному пептиду, хотя имеется точка зрения о более высоких показателях растворимой молекулы адгезии в случаях АЦЦП-

позитивного варианта болезни [4, 5]. Предполагается, что корреляция ICAM-1 и VCAM-1 с иммунологическими отклонениями, в частности с появлением ревматоидного фактора в крови [5, 16], обусловливает более быстрое прогрессирование заболевания и развитие его осложнений.

У пациентов с поздней клинической стадией заболевания показатели молекулы адгезии были выше, чем при раннем ревматоидном артрите ($p<0,05$). Выявлена положительная корреляция ICAM-1 с клинической стадией болезни ($r_s=+0,36$; $p<0,05$). Однако, по данным Е. Б. Комаровой и соавт. [5] отмечено, что при длительности болезни более 10 лет содержание ICAM-1 в крови, напротив, снижается по сравнению со случаями ревматоидного артрита продолжительностью менее 2 лет.

Высокая активность заболевания, определяемая по индексу DAS28, характеризовалась сравнительно более высокими уровнями адгезина в крови, чем у больных с минимальной и умеренной активностью процесса ($p<0,05$). Значения ICAM-1 позитивно коррелировали со степенью активности ревматоидного артрита, показателями СОЭ и С-реактивного белка ($r_s=+0,27$; $r=+0,17$; $r=+0,24$; $p<0,05$ соответственно).

В ряде исследований наблюдались нарастание продукции молекулы межклеточной адгезии-1 и снижение эндотелийзависимой и эндотелийнезависимой вазодилатации с усилением активности ревматоидного артрита [4, 5]. Обнаружена взаимосвязь ICAM-1, VCAM-1 и Е-селектина с острофазовыми белками воспаления [13], а также корреляция Е-селектина с количеством болезненных суставов, утренней скованностью и тяжестью болевого синдрома [8]. Взаимосвязь ICAM-1 с тяжестью патологического процесса подтверждает значимость медиатора в механизмах воспаления при ревматоидном артрите. Вместе с тем выявленная сопряженность VCAM-1 с переменными активности заболевания была не характерной для ICAM-1, что, по мнению авторов, указывает на доминирующую роль VCAM-1 в процессах миграции иммунокомпетентных клеток и воспаления при ревматоидном артрите [16].

Показатели медиатора межклеточных взаимодействий не зависели от тяжести рентгенологических изменений суставов, в том числе от наличия или отсутствия эрозий, а также не были взаимосвязаны с функциональным классом ревматоидного артрита. Тем не менее, содержание молекулы межклеточной адгезии-1 положительно коррелировало с рентгенологической стадией и функциональным классом артрита ($r_s=+0,32$; $r_s=+0,19$; $p<0,05$ соответственно).

Наличие системных проявлений заболевания приводило к достоверному росту уровней ICAM-1 в крови ($p<0,05$) (рис. 2), хотя имеется мнение, что показатели растворимой ICAM-1 не связаны с внесуставными проявлениями [7] или даже снижаются у больных с симптомами кожного васкулита [16], тогда как сывороточная концентрация VCAM-1 увеличивается при появлении ревматических узелков [16]. Ревматоидный артрит в сочетании с полинейропатией характеризовался более высокими значениями VCAM-1 и Е-селектина в крови [10].

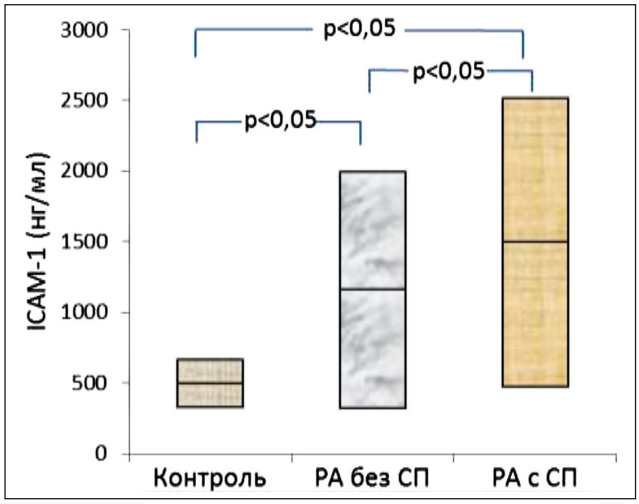

Рис. 2. Показатели ICAM-1 в зависимости от наличия или отсутствия системных проявлений ревматоидного артрита (данные представлены в виде средней и стандартного отклонения). РА – ревматоидный артрит, СП – системные проявления.

Взаимосвязь молекул адгезии с висцеральными проявлениями ревматоидного артрита может быть обусловлена *de novo* экспрессией VCAM-1 и усилением экспрессии ICAM-1 на сосудистом эндотелии под влиянием провоспалительных цитокинов (фактора некроза опухоли-α), повышенные количества которых определяются у данной группы больных [8, 12].

У пациентов с тромбоцитозом плазменное содержание ICAM-1 было выше ($p<0,05$), чем у пациентов с нормальными величинами тромбоцитов в крови. При ювенильном артрите отмечена корреляция Е-селектина с количеством циркулирующих лейкоцитов и тромбоцитов [9], что предполагает сопричастность молекул адгезии и гематологических нарушений при патологии суставов.

Взаимосвязь медиаторов межклеточных взаимодействий с более активным и агрессивным течением ревматоидного артрита не только подтверждает роль эндотелиальной дисфункции и хронического системного воспаления в его прогрессировании, но и может быть основой для развития кардиоваскулярной патологии с учетом общности звеньев патогенеза [3, 15, 17]. Так, при ревматоидном артрите риск развития сердечно-сосудистых заболеваний был увеличен на 50 %, а смертность в два раза превышала общепопуляционные уровни [15, 17]. Принимая во внимание этот факт, молекулы адгезии могут быть ассоциированы не только с изменениями синовиальных тканей, но и с атеросклеротическим прогрессированием сосудистой стенки. Вероятно, пациенты с высокой активностью, висцеральными проявлениями должны быть выделены в группу риска возникновения кардиоваскулярных событий, а дальнейшие исследо-

вания необходимы для уточнения предикторной способности молекул адгезии в этом плане.

Выводы.

1. При ревматоидном артрите наблюдается увеличение содержания молекулы межклеточной адгезии-1 в крови вне зависимости от пола и возраста больных.

2. Максимальный рост значений молекулы адгезии отмечается при высокой активности, наличии системных проявлений и гематологических нарушений, что свидетельствует о патогенетической значимости медиатора в формировании и прогрессировании заболевания.

Литература

1. Балабанова, Р. Ревматоидный артрит: диагностика, лечение / Р. Балабанова // Врач. – 2012. – № 6. – С. 6-9.
2. Гилязова, Г. И. Роль молекул адгезии в иммунном ответе / Г. И. Гилязова, И. С. Мухорамова, Ю. А. Руденко, П. В. Корой // Вестник молодого ученого. – 2012. – № 2. – С. 21-27.
3. Дурова, О. А. Содержание цитокинов у женщин с ревматоидным артритом и начальными проявлениями атеросклероза / О. А. Дурова, Н. В. Ларева // Забайкальский медицинский вестник. – 2014. – № 4. – С. 20-23.
4. Комарова, Е. Б. Изменения эндотелиальной регуляции сосудистого тонуса и молекулы межклеточной адгезии в зависимости о тяжести течения ревматоидного артрита / Е. Б. Комарова // Забайкальский медицинский вестник. – 2015. – № 2. – С. 43-46.
5. Комарова, Е. Б. Особенности изменений уровня ICAM-1 в крови у пациентов с ревматоидным артритом / Е. Б. Комарова, Б. А. Ребров // Український ревматологічний журнал. – 2011. – № 3. – С. 79-81.
6. Чепель, Э. Основы клинической иммунологии / Э. Чепель, М. Хейни, С. Мисбах, Н. Сновден / Перевод с англ. – 5-е изд. – М.: ГЭОТАР-Медиа, 2008. – 416 с.
7. Chen, C. Y. Comparison of soluble adhesion molecules in juvenile idiopathic arthritis between the active and remission stages / C. Y. Chen, C. H. Tsao, L. S. Ou [et al.] // Ann. Rheum. Dis. – 2002. – Vol. 61. – P. 167-170.
8. Corona-Sanchez, E. G. Circulating E-selectin and tumor necrosis factor-alpha in extraarticular involvement and joint disease activity in rheumatoid arthritis / G. Corona-Sanchez, L. Gonzalez-Lopez, J. F. Munoz-Valle [et al.] // Rheumatol. Int. – 2009. – Vol. 29, № 3. – P. 281-286.
9. Dolezalova, P. Soluble adhesion molecules ICAM-1 and E-selectin in juvenile arthritis: clinical and laboratory correlations / P. Dolezalova, P. Telekesova, D. Nemcova, J. Hoza // Clin. Exp. Rheumatol. – 2002. – Vol. 20. – P. 249-254.
10. El-Miedany, Y. M. Altered levels of soluble adhesion molecules in patients with rheumatoid arthritis complicated by peripheral neuropathy / Y. M. El-Miedany, S. Ashour, H. Moustafa, A. Ihab // J. Rheumatol. – 2002. – Vol. 29. – P. 57-61.
11. Elshabrawy, H. A. The pathogenic role of angiogenesis in rheumatoid arthritis / H. A. Elshabrawy, Z. Chen, M. V. Volin [et al.] // Angiogenesis. – 2015. – Vol. 18, № 4. – P. 433-448.
12. Foster, W. Circulating endothelial cells and rheumatoid arthritis: relationship with plasma markers of endothelial damage/dysfunction / W. Foster, E. Shantsila, D. Carruthers [et al.] // Rheumatology. – 2009. – Vol. 48, № 3. – P. 285-288.
13. Klimiuk, P. A. Soluble adhesion molecules (ICAM-1, VCAM-1, and E-selectin) and vascular endothelial growth factor (VEGF) in patients with distinct variants of rheumatoid synovitis / P. A. Klimiuk, S. Sierakowski, R. Latosiewicz [et al.] // Rheum. Dis. – 2002. – Vol. 61, № 9. – P. 804-809.
14. Lawson, C. ICAM-1 signaling in endothelial cells / C. Lawson, S. Wolf // Pharmacol. Rep. – 2009. – Vol. 61. – P. 22-32.
15. Naranjo, A. Cardiovascular disease in patients with rheumatoid arthritis: results from the QUEST_RA study / A. Naranjo, T. Sokka, M. A. Descalzo [et al.] // Arthritis Res. Ther. – 2008. – Vol. 10. – P. 30.
16. Navarro-Hernández, R. E. Expression of ICAM1 and VCAM1 serum levels in rheumatoid arthritis clinical activity. Association with genetic polymorphisms // R. E. Navarro-Hernández, E. Oregon-Romero, M. Vázquez-Del Mercado [et al.] // Dis. Markers. – 2009. – Vol. 26, № 3. – P. 119-126.
17. Puttevils, D. Increased cardiovascular risk in patients with rheumatoid arthritis / D. Puttevils, P. De Vusser, P. Geusens, J. Dens // Act Cardiol. – 2014. – Vol. 69, № 2. – P. 111-118.
18. Vestweber, D. Adhesion and signaling molecules controlling the transmigration of leukocytes through endothelium / D. Vestweber // Immunol. Rev. – 2007. – Vol. 218. – P. 178-196.

СЫВОРОТОЧНОЕ СОДЕРЖАНИЕ МОЛЕКУЛЫ МЕЖКЛЕТОЧНОЙ АДГЕЗИИ-1 ПРИ РЕВМАТОИДНОМ АРТРИТЕ

В. Д. САРИТХАЛА, П. В. КОРОЙ, А. В. ЯГОДА

Ставропольский государственный медицинский университет, Ставрополь

У 134 больных ревматоидным артритом (30 мужчин, 104 женщины) в возрасте от 20 до 66 лет изучены плазменные уровни молекулы межкле-

SERUM LEVELS OF THE INTERCELLULAR ADHESION MOLECULE-1 IN RHEUMATOID ARTHRITIS

V. D. SARITHALA, P. V. KOROY, A. V. YAGODA

Stavropol State Medical University, Stavropol

In 134 patients with rheumatoid arthritis (30 men, 104 women) aged 20 to 66 years, plasma levels of the intercellular adhesion molecule-1 were

точной адгезии-1. При ревматоидном артрите наблюдалось повышение содержания молекулы межклеточной адгезии-1 в крови вне зависимости от пола возраста пациентов. Отмечался рост плазменных значений молекулы адгезии с усилением активности заболевания, появлением системных и гематологических проявлений, что подчеркивает вовлеченность медиатора в процессы в формирования и прогрессирования ревматоидного артрита.

Ключевые слова: ревматоидный артрит, активность, системные проявления, молекула межклеточной адгезии-1

studied. In rheumatoid arthritis, an increase in the content of the intercellular adhesion molecule-1 in the blood was observed regardless of the age of the patients. There was an increase in the plasma values of the adhesion molecule with an increase in the activity of the disease, the emergence of systemic and hematological manifestations, which emphasizes the involvement of the mediator in the processes of formation and progression of rheumatoid arthritis.

Key words: rheumatoid arthritis, activity, systemic manifestations, intercellular adhesion molecule-1

УДК 615.035.1:616.5-008

ТЕРАПИЯ ПАЦИЕНТОВ С СИНДРОМОМ «ЧУВСТВИТЕЛЬНОЙ КОЖИ»

М. С. Асхаков, В. В. Чеботарёв, Б. Р. Алиназарова, А. А. Акобян, Г. Г. Арутюнян

ФГБОУ ВО «Ставропольский государственный медицинский университет» Минздрава России, Ставрополь

Термин «чувствительная кожа» известен с 1977 года, но четкого общепринятого определения не существует, несмотря на то, что дерматовенерологи и косметологи ежедневно сталкиваются с пациентами, страдающими подобной гиперреактивностью кожи. С позиции эстетической медицины большинство специалистов вкладывают в это понятие гиперреактивность кожи на экзогенные и эндогенные триггеры, выражающуюся субъективными и/или объективными симптомами, связанными с развитием воспаления [1, 4, 9].

Асхаков Марат Солтанович, к. м. н., ассистент кафедры дерматовенерологии и косметологии с курсом ДПО ФГБОУ ВО «Ставропольский государственный медицинский университет» Минздрава России;
тел.: 89283147456; e-mail: kedri2007@yandex.ru

Чеботарёв Вячеслав Владимирович, д. м. н., профессор, зав. кафедрой дерматовенерологии и косметологии с курсом ДПО ФГБОУ ВО «Ставропольский государственный медицинский университет» Минздрава России;
тел.: 8 (8652) 287922; e-mail: stgmakvd@mail.ru

Алиназарова Беназир Рахимджоновна, клинический ординатор кафедры дерматовенерологии и косметологии с курсом ДПО ФГБОУ ВО «Ставропольский государственный медицинский университет» Минздрава России;
тел.: 89187128259; e-mail: benya01@mail.ru

Акобян Астхик Акобовна, клинический ординатор кафедры дерматовенерологии и косметологии с курсом ДПО ФГБОУ ВО «Ставропольский государственный медицинский университет» Минздрава России;
тел.: 89887492595;
e-mail: astghik.asti2016@yandex.ru

Арутюнян Геворг Грачикович, клинический ординатор кафедры дерматовенерологии и косметологии с курсом ДПО ФГБОУ ВО «Ставропольский государственный медицинский университет» Минздрава России;
тел.: 37455900313; e-mail: gevorg1390@mail.ru

В эпидемиологических исследованиях установлено, что состояние чувствительной кожи является весьма распространено и отмечается у 50 % взрослых женщин в развитых странах [6, 10].

Учитывая, что понимание о чувствительности кожи формируется пациентами на основании их жалоб, предложено вместо термина «чувствительная кожа» говорить о синдроме «чувствительной кожи по собственной оценке» [1, 2]. Данный синдром включает субъективные сенсорные признаки – дискомфорт кожи лица, проявляющийся ощущением покалывания, жжения и зуда [1].

В настоящее время диагностических критериев чувствительной кожи не существует, и ориентируются в первую очередь на субъективные расстройства, качество жизни пациентов с применением опросников.

Кожа лица имеет у всех людей одинаковое строение, но в значительной мере различается способностью сохранять влагу и степенью интенсивности работы сальных желез [2, 3, 8]. Отправной точкой правильного выбора средств ухода и тактики работы с пациентом является определение типа кожи [3]. Принято выделять четыре типа кожи: I – нормальная; II – жирная; III – сухая; IV – смешанная (комбинированная).

Кожа людей с *нормальным типом* упругая, эластичная, гладкая, без расширенных пор [2, 7, 8]. Она хорошо переносит воздействие неблагоприятных внешних факторов. Женщины с этим типом кожи часто считают излишним даже использовать кремы, уже не говоря о косметических процедурах. Отсутствие должного ухода негативно сказывается на состоянии кожи, и со временем она теряет свои положительные свойства.

Сухая кожа на ощупь шероховата, легко складывается в морщинки [2, 5, 8]. Поры могут быть расширены из-за структурных изменений в эпидермисе и дерме, обусловленных сухостью [5]. Люди, обладающие этим типом кожи, обычно предъявляют жалобы на чувство стянутости после умывания водой [2, 3]. Их кожа плохо переносит мороз, ветер и солнце. При неблагоприятных метеоусловиях шелушение и сухость усиливаются. Такая кожа зачастую отличается повышенной чувствительностью, и ее обладатели отмечают, что большинство косметических средств им не подходит, вызывая раздражение.

Для того, чтобы выбрать правильную тактику коррекции, прежде всего, необходим тщательный сбор анамнеза, ведь причины сухости могут быть разные [3]. Это может быть конституционально обусловленная сухость как генетическая особенность человека, или сухость может носить приобретённый характер.

К причинам приобретённой сухости относят:

– воздействие неблагоприятных условий труда (кондиционированный воздух, постоянное пребывание в условиях воздействия ветра, холода и т.д.);

– неправильный уход за кожей, ухудшающий ее барьерные свойства (частое применение скрабов, спиртсодержащих лосьонов и мыла);

– применение наружных средств, таких как бензоилпероксид, топические ретиноиды и др.;

– прием внутрь некоторых лекарственных средств: ретиноидов, мочегонных, слабительных и др.;

– побочный эффект от косметологических процедур: химического пилинга, лазерной шлифовки и др.;

– возраст, особенно период менопаузы у женщины;

– эндогенная патология: заболевания почек, печени, эндокринной системы, онкопатология, анемии и др.;

– хронические дерматологические заболевания – атопический дерматит, экзема и др. [3].

В эпидермисе имеется относительно небольшое количество воды [8], которая необходима клеткам для обеспечения обмена веществ. Корнеоцитам она также нужна для поддержания пластичности рогового слоя. Если гидратация снижена, нарушаются барьерные свойства кожи, появляются микротрещины [2, 3]. На этом фоне развиваются воспалительные процессы, активируются провоспалительные цитокины, пролиферация клеток базального слоя усиливается, формируется гиперкератоз [3], направленный на уменьшение трансэпидермальной потери воды [2].

В эпидермисе за гидратацию отвечают следующие структуры:

– высокоспециализированные липиды, которые заполняют межклеточные промежутки и являются преградой для трансэпидермальной потери воды;

– натуральные увлажняющие факторы: аминокислоты, мочевина, молочная кислота, которые связывают и удерживают воду на своей поверхности;

– кожное сало, которое сокращает промежутки между корнеоцитами и создает на поверхности кожи пленочку, препятствующую испарению воды.

В условиях уменьшения количества и изменения качества этих компонентов развивается сухость кожи [2, 3].

Увлажненность кожи зависит и от свойств дермы [2]. В дерму вода попадает путем диффузии из кровеносных сосудов. К главным влагоудерживающим структурам дермы относят гликозаминогликаны, при уменьшении количества и нарушении структуры которых кожа становится обезвоженной [2, 3].

Жирная кожа обычно выглядит малопривлекательно [3, 5]. Она толстая, с расширенными порами и жирным блеском, часто на ней появляются комедоны и воспалительные элементы [2]. Вместе с тем она хорошо переносит неблагоприятные метеоусловия, а повышенная чувствительность для нее не характерна.

Причинами жирности кожи могут явиться:

– конституциональные особенности строения и функции сальных желез;

– гормональные изменения: увеличение продукции андрогенов, уменьшение синтеза эстрогенов и др.;

– прием некоторых лекарственных средств (анаболиков, противотуберкулезных препаратов, цитостатиков и др.);

– дисбаланс вегетативной нервной системы в сторону преобладания парасимпатики;

– нарушения со стороны центральной нервной системы, в частности, стресс, что объясняется присутствием в сальных железах рецепторов для нейромедиаторов, выделяющихся из нервных окончаний в ответ на раздражение.

Для *комбинированного типа кожи* характерно сочетание участков нормальной кожи с сухой или сухой с жирной [2-4]. Например, в Т-зоне (середина лба, носа, подбородка) кожа жирная, а на щеках – сухая.

При лечении пациентов с синдромом «чувствительной кожи» необходимо учитывать не только типы кожи, в основе которых лежат ее физиологические характеристики, но и клинические подгруппы, связанные со степенью тяжести чувствительной кожи и провоцирующих факторов.

В связи с этим имеются определенные базовые препараты (эмоленты), назначение которых

зависит от нозологической формы дерматоза и его локализации. Для чувствительной кожи показаны эмульсии по типу «масла в воде», в случаях чувствительной сухой кожи подходят крема, жирной – гели.

Также известно, что биоритмы во многом определяют потребности кожи в разное время суток. Днем сальные железы более активны и вырабатывают большое количество себума, поэтому кожа приобретает жирный блеск. Необходимо себорегулирующее и защитное действие. Ночью активизируется клеточное обновление, поэтому следует назначать кератолитики и вещества, активирующие клеточное обновление.

Цель исследования – оценка эффективности терапии синдрома «чувствительной кожи» линией современных препаратов, разработанных для ухода за кожей.

Материал и методы исследования. Под нашим наблюдением находилось 37 женщин, состоявших в браке, в возрасте от 40 до 55 лет. Пациентки были рандомизированы на две группы. В группе I было 20 женщин с синдромом «чувствительной кожи», 17 женщин с жирной и смешанной кожей составили группу II. Типы кожи определяли визуально с помощью лампы-лупы и специальных аппаратов.

Больные I группы получили курс лечения по ежедневной программе для интенсивного увлажнения кожи от фирмы «Bioderma Laboratoire Dermatologique» препаратами линии Гидробио. Эти препараты, запуская синтез собственных липидов, удерживают влагу на поверхности кожи, а в глубине кожи способствуют восстановлению естественного процесса увлажнения, стимулируя синтез аквапоринов (водных каналов). Препараты гипоаллергенны, некомедогенны.

Первый этапом стало очищение кожи. С этой целью женщины два раза в день наносили препарат Гидробио Лактоводу – очищающее и увлажняющее молочко с целью очищения, удаления макияжа с кожи лица и контуров глаз. Молочко имеет структуру, которая при нанесении превращается в воду, в связи, с чем не требует смывания.

На втором этапе с целью улучшения тонуса кожи рекомендовали использовать Гидробио Лактоводу лосьон, обладающий тонизирующими и увлажняющими свойствами и не требующий смывания. Третий этап или интенсивный уход осуществлялся с помощью Гидробио Сыворотки для быстрого устранения признаков обезвоживания кожи. Четвертый этап – ежедневный уход включал назначение Гидробио Крема, обеспечивающего быстрое увлажнение кожи с продолжительным эффектом.

При этом у больных с чувствительной обезвоженной, но нормальной или смешанной кожей использовали крем Гидробио Лежер, в случаях чувствительной обезвоженной и очень сухой кожи добавляли крем Гидробио Риш. С целью дополнительного интенсивного ухода всем женщинам группы I назначали Гидробио Маску (перед нанесением которой для снятия макияжа использовали Гидробио H2O), обладающей насыщенной обволакивающей структурой.

Пациентки группы II получали лечение препаратами линии Эсфолиак Фам два раза в сутки – утром и вечером.

Линия Эсфолиак Фам разработана с учетом биоритмов, поэтому включает адаптированный дневной и ночной уход, модулирующий различные механизмы воздействия на кожу в разное время суток, что позволяет обеспечить коже максимальный комфорт и наилучшим образом удовлетворить ее потребности. Помимо компонентов, решающих специфические проблемы, средства Эксфолиак Фам содержат вещества против старения и обеспечивают полноценное увлажнение. Уникальность данной линии заключается в идеальном сочетании дерматологической эффективности в решении специфических проблем, полноценного косметического ухода и высоких косметических качеств.

Всем пациенткам этой группы назначали три средства полного ухода за жирной и смешанной кожей взрослых женщин: очищающий оздоравливающий гель (комплекс микроэлементов, цинк, экстракты шелка, увлажняющие компоненты), который мягко очищает, регулирует секрецию себума и баланс микрофлоры; матирующий и защитный дневной крем (альфа-бисаболол, фитосфингозин, азелоглицин, цинк, антиоксиданты, матирующие и защищающие от внешней среды вещества), который увлажняет, регулирует секрецию себума, делает кожу гладкой и матовой, и восстанавливающий ночной крем (альфагидроксикислоты и их эфиры, цинк, медь, альфа-бисаболол, увлажняющие компоненты), который способствует устранению дефектов кожи, выравнивает рельеф, активизирует процессы клеточного обновления.

Для статистической обработки полученных данных использовали пакет прикладных программ StatSoft Statistica v12.5, а также статистические функции программы Microsoft Office Excel 2013.

Результаты и обсуждение. Анализ эффективности терапии синдрома «чувствительной кожи» линией современных препаратов, разработанных для ухода за кожей продемонстрировал положительный эффект в обеих группах.

У всех пациенток группы I уже в начале терапии кожа стала мягкой и нежной. Гидробио Маска в течение суток восстановила оптимальный уровень увлажнения, мягкость и нормальный цвет кожи. После недельного применения препаратов линии Гидробио увлажнение увеличилось на 40 %.

В группе II у всех женщин в результате применения средств Эксфолиак Фам произошло значительное уменьшение количества дефектов кожи (черных точек, раздражений), снижение секреции себума, а сама кожа стала матовой и ровной.

Выводы

1. Применение современных препаратов для ухода за кожей приводит к устранению синдрома «чувствительной кожи», повышает уровень увлажнения, мягкость кожи, придаёт нормальный цвет, значительно уменьшая количество дефектов.

2. Индивидуальный подход и ориентирование врача о составе косметического средства – необходимый залог успешной терапии пациентов с чувствительной кожей.

Литература

1. Чеботарев, В. В. Чувствительная кожа: причины, методы терапии / В. В. Чеботарев, Н. В. Чеботарева, М. С. Асхаков, Е. В. Бронникова // Мед. вестник Северного Кавказа. – 2015. – Т. 10. – № 3. – С. 319-322.
2. Чеботарев, В. В. Практическая косметология: руководство для врачей / В. В. Чеботарев, Н. В. Чеботарева. – Ставрополь: Изд-во СтГМУ, 2016. – 288 с.
3. Чеботарева, Н. В. Теоретические и практические аспекты успешной работы врача-косметолога: руководство для врачей / под ред. проф. Чеботарева В. В. – Ставрополь: Изд-во СтГМУ, 2015. – 140 с.
4. Hourblin, V. Skin complexion and pigmentary disorders in facial skin of 1204 women in 4 Indian cities / V. Hourblin, S. Nouveau, N. Roy, O. de Lacharriere // Indian J. Dermatol. Venereal. Leprol. – 2014. – Vol. 80 (5). – P. 395-401.
5. Hung, C. F. Skin aging modulates percutaneous drug absorption: the impact of ultraviolet irradiation and ovariectomy / C. F. Hung, W. Y. Chen, I. A. Aljuffali, Y. K. Lin [et al.] // Age (Dordrecht, Netherlands). – 2015. – Vol. 37 (2). – P. 21.
6. Isoda, K. Efficacy of the combined use of a facial cleanser and moisturizers for the care of mild acne patients with sensitive skin / K. Isoda, T. Seki, Y. Inoue, K. Umeda [et al.] // J. Dermatol. – 2015. – Vol. 42 (2). – P. 181-188.
7. Krutmann, J. Pollution and skin: From epidemiological and mechanistic studies to clinical implications / J. Krutmann, W. Liu, L. Li, X. Pan [et al.] // J. Dermatol. Sci. – 2014. – Vol. 76 (3). – P. 163-168.
8. Murota, H. Sweat, the driving force behind normal skin: An emerging perspective on functional biology and regulatory mechanisms / H. Murota, S. Matsui, E. Ono, A. Kijima [et al.] // J. Dermatol. Sci. – 2015. – Vol. 77 (1). – P. 3-10.
9. Richters, R. What is sensitive skin? A systematic literature review of objective measurements / R. Richters, D. Falcone, N. Uzunbajakava, W. Verkruysse [et al.] // Skin Pharmacol. Physiol. – 2015. – Vol. 28 (2). – P. 75-83.
10. Taieb, C. Sensitive skin in Brazil and Russia: an epidemiological and comparative approach / C. Taieb, M. Auges, V. Georgescu, N. Perez Cullell [et al.] // Eur. J. Dermatol. – 2014. – Vol. 24 (3). – P. 372-376.

ТЕРАПИЯ ПАЦИЕНТОВ С СИНДРОМОМ «ЧУВСТВИТЕЛЬНОЙ КОЖИ»

М. С. АСХАКОВ, В. В. ЧЕБОТАРЁВ,
Б. Р. АЛИНАЗАРОВА, А. А. АКОБЯН,
Г. Г. АРУТЮНЯН

Ставропольский государственный медицинский университет, Ставрополь

Целью исследования явилось изучение эффективности терапии синдрома «чувствительной кожи» линией современных препаратов, разработанных для ухода за кожей. Под наблюдением находились 37 женщин, которые были разделены на две группы: I группу с синдромом «чувствительной кожи» (20 женщин) и II группу с жирной и смешанной кожей (17 женщин). Анализ эффективности лечения продемонстрировал положительный эффект. Назначение современных препаратов для ухода за кожей приводило к устранению синдрома «чувствительной кожи», повышению уровня увлажнения кожи, уменьшению количества её дефектов.

Ключевые слова: гиперреактивность, синдром чувствительной кожи, лечение

THERAPY OF PATIENTS WITH THE SYNDROME OF «SENSITIVE SKIN»

M. S. ASKHAKOV, V. V. CHEBOTARYOV,
B. R. ALINAZAROVA, A. A. AKOBYAN,
G. G. ARUTYUNYAN

Stavropol State Medical University, Stavropol

The aim of the study was to study the effectiveness of therapy for the «sensitive skin» syndrome with a line of modern drugs developed for skin care. 37 women were observed under observation, which were divided into two groups: the I group with the syndrome of «sensitive skin» (20 women) and the II group with oily and mixed skin (17 women). Analysis of the effectiveness of treatment has shown a positive effect. The appointment of modern preparations for skin care led to the elimination of the syndrome of «sensitive skin», increasing the level of skin hydration, reducing the number of its defects.

Key words: hyperreactivity, sensitive skin syndrome, therapy

УДК 616.441-008.61.45

ПАТОМОРФОЛОГИЧЕСКИЕ АСПЕКТЫ ПОРАЖЕНИЯ НАДПОЧЕЧНИКОВ ПРИ ТИРЕОТОКСИКОЗЕ

В. С. Боташева, Б. С. Шапошников

ФГБОУ ВО «Ставропольский государственный медицинский университет» Минздрава России, Ставрополь

Тиреотоксикоз – это синдром, характеризующийся повышенным содержанием тиреоидных гормонов (трийодтиронин и тироксин) в крови как эндогенного, так и экзогенного происхождения. Он встречается при различных патологических состояниях организма: патологии щитовидной железы (Базедова болезнь, болезнь Пламмера, тиреоидит, йод-Базедов синдром), заболеваниях других органов (новообразования гипофиза, струма яичников и т.д.). Кроме того, развитию тиреотоксикоза способствует избыточное экзогенное поступление тироксина в организм.

Частота встречаемости тиреотоксикоза в странах Европы и в России составляет около 1,4 % [7]. В последние годы в литературе появились сведения о росте распространенности заболеваний, сопровождающихся тиреотоксикозом. Только в Ставропольском крае за последние 5 лет частота встречаемости больных с данной патологией возросла в 3,5 раза. Но проблема тиреотоксикоза определяется не столько его распространенностью, сколько тяжестью последствий, так как, влияя на метаболические процессы в организме, он ведет к развитию патологических изменений во всех органах и системах (тиреотоксическое сердце [8], тиреотоксическая печень [5], тиреоневроз [2] и др.). Имеется мнение о формировании тяжелого поражения надпочечников при патологии щитовидной железы. Так, при оперативных вмешательствах на щитовидной железе по поводу тиреотоксикоза больные чаще всего погибают от острой надпочечниковой недостаточности. Несмотря на большое число исследований, посвященных проблеме дисфункции щитовидной железы, морфологическая картина, развивающаяся в надпочечниках при тиреотоксикозе, остается недостаточно изученной.

Боташева Валентина Салиховна, д.м.н., профессор кафедры патологической анатомии ФГБОУ ВО «Ставропольский государственный медицинский университет» Минздрава России;
тел.: (8652) 71-34-67;
e-mail: sorokina-vika@yandex.ru

Шапошников Борис Сергеевич, студент лечебного факультета ФГБОУ ВО «Ставропольский государственный медицинский университет» Минздрава России;
тел.: 89888632112; e-mail: mackisaew@yandex.ru

Целью исследования явилось изучение патоморфологической картины надпочечников крыс при экспериментальном тиреотоксикозе.

Материал и методы исследования. Исследование выполнено на базе кафедры патологической анатомии и вивария Ставропольского государственного медицинского университета. В ходе эксперимента соблюдались международные рекомендации Европейской конвенции о защите позвоночных животных.

Для эксперимента было отобрано 44 клинически здоровых половозрелых белых крыс-самцов линии Вистар весом 170-180 грамм. Все животные были разделены на две группы: опытную и контрольную. На животных опытной группы была получена экспериментальная модель тиреотоксикоза путем ежедневного внутрибрюшинного введения L-тироксина «Берлин-Хеми» в дозе 1,8 мг на 1 кг массы тела. Животным из контрольной группы ежедневно внутрибрюшинно вводился 0,9 % физиологический раствор. Животные содержались в одинаковых, оптимальных для исследования условиях, имели неограниченный доступ к корму и воде. Животные выводились из эксперимента на 7, 14, 21, 28, 35, 42, 49, 56, 63 и 70-е сутки.

После выведения животных из эксперимента были определены показатели тиреоидных гормонов (трийодтиронина – T_3 и тироксина – T_4) и тиреотропного гормона (ТТГ) в крови методом иммуноферментного анализа с помощью диагностических наборов Т-3, Т-4, ТТГ (DRG International Inc., Германия). Далее выполнялись макроскопическое и микроскопическое исследования. Макроскопическое исследование включало осмотр, взвешивание и вычисление объема надпочечника. После этого проводилось гистологическое исследование, которое включало приготовление препаратов по стандартным методикам, их окрашивание (гематоксилин-эозином, пикрофуксином) и морфометрию.

Статистическая обработка результатов исследования выполнена с помощью пакета программ Stastistica 6.0 for Windows и модуля Excel пакета Microsoft Office 2007 Enterprise. Для обработки данных использовались методы описательной статистики с целью получения среднего показателя (M) и последующего проведения множественного парного сравнения с помощью критерия Ньюмена-Кейлса при 5 % уровне значимости различий.

Результаты и обсуждение. В опытной группе на 7-е сутки наблюдались: умеренный периваскулярный отек и полнокровие сосудов в мозговом веществе надпочечников, структурные изменения в коре и мозговом веществе отсутствовали.

На 14-е сутки отмечен начинающийся незначительный отек стромы коры надпочечников, в мозговом веществе сохранялись резкое полнокровие всех сосудов и выраженный периваскулярный отек. Структурных изменений в мозговом веществе не выявлено.

На 21-28-е сутки в клубочковой зоне коры надпочечников впервые выявлялся незначительный отек, в мозговом веществе отмечались выраженный отек, стазы, множественные кровоизлияния. При этом, около 40-50 % эндокриноцитов мозгового вещества находились в состоянии гидропической дистрофии.

На 35-е сутки в состоянии умеренного отека находилось все корковое вещество, при этом определялись группы клеток в состоянии гидропической дистрофии. В мозговом веществе отмечалось диффузное усиление отека и сосудистых нарушений, а в состоянии гидропической дистрофии находилось около 80 % эндокриноцитов мозгового вещества, и встречались единичные клетки в состоянии баллонной дистрофии.

На 42-е сутки выявлялась диффузная гидропическая дистрофия клеток всех слоев коркового вещества; в пучковой зоне обнаруживались очаги клеток, находящихся в состоянии баллонной дистрофии. В мозговом веществе надпочечников зарегистрированы выраженные структурные изменения в виде диффузной баллонной дистрофии клеток (рис. 1).

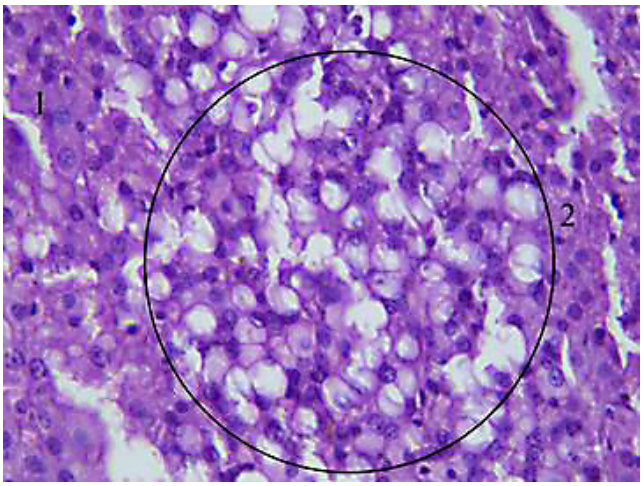

Рис. 1. Диффузная баллонная дистрофия эндокриноцитов мозгового вещества надпочечников (1 – мозговое вещество, 2 – клетки, находящиеся в состоянии баллонной дистрофии).

На 49-56-е сутки выше описанные изменения стали все более выраженными с полным вовлечением в патологический процесс клубочковой зоны коры. Отмечались диффузная баллонная дистрофия эндокриноцитов мозгового вещества, колликвационный некроз и образование полостей (рис. 2).

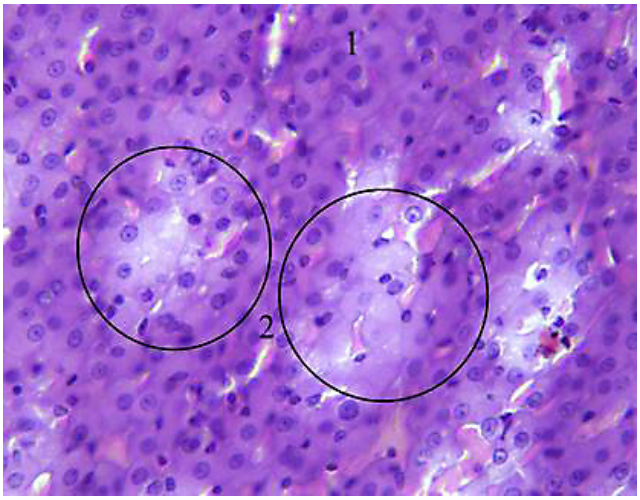

Рис. 2. Маляции, лизис мозгового вещества надпочечников (1 – мозговое вещество, 2 – участки маляции и лизиса).

На 63-е сутки в корковом веществе надпочечников нарастало число клеток в состоянии баллонной дистрофии, а в мозговом веществе преобладали диффузные маляции, лизис и образование полостей.

На 70-е сутки в корковом веществе происходили всё более выраженные изменения. Мозговое вещество характеризовалось почти полным аутолизом, а по периферии определялась небольшая полоса сохранившейся ткани.

Гистологическая картина надпочечников крыс контрольной группы, выведенных из эксперимента на 7, 14, 21, 28, 35, 42, 49, 56, 63, 70-е сутки соответствовала норме.

Данные лабораторных исследований подтверждали развитие экспериментального тиреотоксикоза у животных опытной группы в виде достоверного повышения сывороточных уровней T_3 и T_4, начиная с 14-х суток, и достоверное снижение содержания ТТГ в крови животных через три недели после начала эксперимента (табл.).

Таблица

Показатели гормонального статуса крыс в норме и при экспериментальном тиреотоксикозе

Группы обследованных		Показатели	
		Т4	ТТГ
Контрольная группа		13,90±0,03	2,60±0,02
Опытная группа (сутки)	1	14,05±0,03	2,58±0,02
	7	14,90±0,03	2,3±0,07
	14	16,15±0,03 *	2,17±0,05
	21	18,83±0,02 *	1,83±0,03 *
	28	22,11±0,01 *	1,71±0,02 *
	35	24,17±0,04 *	1,54±0,01 *
	42	25,21±0,01 *	1,51±0,04 *
	49	25,78±0,03 *	1,50±0,02 *
	56	26,01±0,04 *	1,50±0,02 *
	63	26,34±0,05 *	1,49±0,01 *
	70	26,91±0,07 *	1,49±0,01 *

Примечание. * – $p<0,05$ по сравнению с контролем.

Заключение. Первые признаки тиреотоксикоза отмечаются на 7-14-е сутки, развернутая картина заболевания формируется на 21-е сутки эксперимента. Поражаются преимущественно эндокриноциты мозгового вещества, а затем клетки коры надпочечников с появлением сосудистых нарушений (отек, стазы, кровоизлияния) и дистрофических изменений очагового, а затем диффузного характера. Спустя 10 недель эксперимента развивается лизис мозгового вещества надпочечника.

Литература

1. Валдина, Е. А. Заболевания щитовидной железы: руководство / Е. А. Валдина. – СПб.: Питер, 2001. – 416 с.
2. Григорьева, Е. А. Депрессия и тиреотоксикоз / Е. А. Григорьева, Е. А. Павлова // Социальная и клиническая психиатрия. – 2010. – № 2. – С. 100-107.
3. Колдышева, Е. В. Морфологическая характеристика коры надпочечников крыс OXYS в онтогенезе / Е. В. Колдышева // Бюллетень СО РАМН. – 2008. – № 6. – С. 131-138.
4. Рустембекова, С. А. Современные геохимические факторы риска развития патологии щитовидной железы (на примере Московской агломерации) / С. А. Рустембекова // Альманах клинической медицины. – 2010. – № 23. – С. 14-19.
5. Стадник, Н. А. Морфологические изменения печени при экспериментальном тиреотоксикозе: диссертация ... кандидата медицинских наук / Н. А. Стадник. – Саратов, 2014. – 143 с.
6. Струков, А. И. Патологическая анатомия: учебник / А. И. Струков, В. В. Серов. – М.: Литтерра, 2010. – 880 с.
7. Фадеев, В. В. Диагностика и лечение болезни Грейвса / В. В. Фадеев // Медицинский совет. – 2014. – № 4. – С. 44-48.
8. Хатуева, А. А. Морфологические изменения миокарда крыс при экспериментальном тиреотоксикозе: диссертация ... кандидата биологических наук / А. А. Хатуева. – Ставрополь, 2013. – 126 с.

ПАТОМОРФОЛОГИЧЕСКИЕ АСПЕКТЫ ПОРАЖЕНИЯ НАДПОЧЕЧНИКОВ ПРИ ТИРЕОТОКСИКОЗЕ

В. С. БОТАШЕВА, Б. С. ШАПОШНИКОВ
Ставропольский государственный медицинский университет, Ставрополь

Целью исследования явилось изучение патоморфологической картины надпочечников крыс при экспериментальном тиреотоксикозе.

44 клинически здоровых половозрелых белых крыс-самцов линии Вистар весом 170-180 грамм были разделены на две группы: опытную (модель тиреотоксикоза) и контрольную. Животные выводились из эксперимента на 7, 14, 21, 28, 35, 42, 49, 56, 63 и 70-е сутки с определением показателей тиреоидных гормонов, тиреотропного гормона в крови и проведением микроскопического исследования.

Первые признаки тиреотоксикоза отмечались на 7-14-е сутки, развернутая картина тиреотоксикоза развивалась на 21-е сутки эксперимента. Изменения со стороны надпочечников включали очаговое и диффузное поражение эндокриноцитов мозгового вещества, а затем клеток коркового вещества. Спустя 70 дней эксперимента наблюдался лизис мозгового вещества надпочечника.

Ключевые слова: тиреотоксикоз, надпочечники, патоморфология, тироксин

PATHOMORPHOLOGICAL ASPECTS OF ADRENAL INVOLVEMENT IN THYROTOXICOSIS

V. S. BOTASHEVA, B. S. SHAPOSHNIKOV
Stavropol State Medical University, Stavropol

The purpose of the work was to study the pathomorphological pattern of the adrenal gland at rats under experimental thyrotoxicosis.

44 clinically healthy, mature white male rats of the Wistar line weighing 170-180 grams were divided into two groups: an experimental (a thyrotoxicosis model) and a control one. Animals were withdrawn from the experiment on 7, 14, 21, 28, 35, 42, 49, 56, 63 and 70 days with the definition of thyroid hormone and thyroid-stimulating hormone in the blood and microscopic examination.

The first signs of thyrotoxicosis were observed on the 7-14th day, the unfolded picture of thyrotoxicosis developed on the 21st day of the experiment. Changes from the adrenal glands included focal and diffuse lesions of endocrine cells of the brain substance, and then cells of the cortex. After 70 days of the experiment, lysis of the adrenal medulla was observed.

Key words: thyrotoxicosis, adrenal glands, pathomorphology, thyroxine

УДК 616-08-039.57-053.2/.5

РОЛЬ ЧАСТНОГО МЕДИЦИНСКОГО ЦЕНТРА В ОРГАНИЗАЦИИ АМБУЛАТОРНО-ПОЛИКЛИНИЧЕСКОЙ ПОМОЩИ ДЕТЯМ

Н. А. Шибков, Д. В. Куликов

ФГБОУ ВО «Ставропольский государственный медицинский университет» Минздрава России, Ставрополь

Одной из важных социальных задач развития российского общества является улучшение медицинского обслуживания. Как показывает практика, государство далеко не всегда способно полностью и качественно удовлетворить потребность населения в необходимых медицинских услугах. Согласно ст. 41 Конституции РФ, в нашей стране гарантировано развитие трех систем здравоохранения – государственной, муниципальной и частной. Высшая школа организации и управления здравоохранением указывает, что рост платных медицинских услуг в РФ в последние годы во многом связан со снижением доступности медицинской помощи, оплачиваемой за счет государства. Коммерческая медицина стала единственным растущим сегментом на рынке услуг за последние два года, как следует из данных бюллетеня аналитического центра при правительстве РФ [7].

Несомненно, что развитие частного здравоохранения, разумное использование его потенциала и возможностей, здоровая конкуренция качества медицинских услуг могут способствовать реализации конституционных гарантий граждан на получение качественной медицинской помощи [4].

Но частный сектор занимает пока скромное место в системе оказания медицинской помощи в стране: среди обратившихся за амбулаторно-поликлинической помощью доля выбравших частные организации составляет от 6 до 10 % [6].

Относительно новой тенденцией в частном здравоохранении является развитие педиатрического направления. Менее половины коммерческих учреждений в России оказывает медицинские услуги как взрослому, так и детскому населению. И только около 3 % частных медицинских учреждений оказывают медицинскую помощь только детскому населению [2, 5].

Государственная поликлиническая педиатрическая служба сегодня переживает трудные времена, что в первую очередь связано с реструктуризацией первичного звена здравоохранения. Укомплектованность участковыми педиатрами снизилась до 35 %, причем в этой службе работают в основном люди предпенсионного и пенсионного возраста [1, 3].

Таким образом, наше государство заинтересовано в развитии частного сектора педиатрических услуг. Во-первых, таким образом можно сократить объем средств, циркулирующих на «черном» рынке медицинских услуг, переведя их под действие налогов. Во-вторых, альтернативный сектор привлекает родителей, которые могут самостоятельно оплатить лечение детей, что позволяет перераспределить высвобождающиеся средства в пользу неплатежеспособных семей [7].

Имеющиеся знания о частной системе производителей медицинских услуг в нашей стране малы и фрагментированы. У работы в частных структурах есть свои недостатки, а в государственных учреждениях – определенные преимущества.

На сегодняшний день представляется важным проследить тенденции развития коммерческой системы здравоохранения, познакомиться с опытом длительно работающих учреждений в данной системе и извлечь из него все самое полезное.

Цель исследования: провести анализ состояния, проблемы формирования и перспективы развития частной педиатрической службы в г. Ставрополе на примере ООО «Первый Доктор», включая оценку удовлетворённости качеством предоставления коммерческих медицинских услуг детям.

Материал и методы исследования. В исследовании использовался метод анкетирования родителей. После осуществления процедур подтверждения правильности и полноты заполнения анкет пригодной для анализа оказалась выборка из 283 респондентов. В рамках социологического исследования анализировалось субъективное мнение родителей пациентов, получающих помощь в ООО «Первый доктор». Критерием выборки являлся достаточный объем среднего количества посещений, а также согласие руководства

Шибков Николай Артемович, к.м.н., профессор, зав. кафедрой общественного здоровья и здравоохранения ФГБОУ ВО «Ставропольский государственный медицинский университет» Минздрава России;
тел.: (8652) 71-34-68; e-mail:ozdstgma@rambler.ru

Куликов Дмитрий Владимирович, ассистент кафедры пропедевтики детских болезней ФГБОУ ВО «Ставропольский государственный медицинский университет» Минздрава России;
тел.: (8652) 23-21-07; e-mail: dmk23@bk.ru

на участие в исследовании. Статический анализ был проведен при помощи программы IBM SPSS Statistics 20.

Результаты и обсуждение. Общество с ограниченной ответственностью «Первый Доктор» – это многопрофильная поликлиника, которая в течение 3-х лет функционирует в Промышленном районе г. Ставрополя. Выбор места расположения обусловлен появлением за последние несколько лет в этом районе города густонаселенных, продолжающих разрастаться микрорайонов, в которых уже на сегодняшний день проживает большая часть жителей города. В условиях постоянно возрастающей нагрузки, низкой укомплектованности медицинскими кадрами государственная территориальная поликлиника не в состоянии обеспечить качественное медицинское обслуживание в должной мере, так как прирост прикрепленного населения составил 163 %, а среднее число посещений в поликлинику выросло с 785 до 1748 и превышает нормативную мощность в 2 раза.

Центр занимает трехэтажное, отдельно стоящее здание, полезной площадью 1500 м^2, где соблюдаются санитарные нормы и правила, и созданы комфортные условия как для сотрудников, так и для посетителей. В центре осуществляются все виды консультативной и лечебной медицинской помощи, включая вакцинацию, диспансерное наблюдение, малые хирургические операции, выдачу медицинских документов.

Функционируют 25 кабинетов врачей, 5 кабинетов функциональной диагностики, 5 процедурных кабинетов, 2 палаты дневного стационара, 2 физиотерапевтических кабинета, кабинет массажа, моечная, стерилизационная.

В результате появления многопрофильной частной поликлиники снизилась загруженность государственных медицинских учреждений. Соответственно, уменьшились очереди к врачам, повысилось качество медицинского обслуживания, его комфортность, что влияет на снижение социальной напряжённости в сфере оказания медицинской помощи населению.

Всего в центре работает 95 врачей (большинство частных медицинских учреждений России имеет именно такую численность работающих врачей). Средний возраст врачей – 41 год, медицинский стаж в среднем 17 лет, что говорит о достаточно большом опыте и хорошем профессиональном потенциале специалистов. По своему качественному составу трудовые ресурсы частной системы здравоохранения отличаются наличием более квалифицированных кадров. Степень кандидата медицинских наук имеют 18 специалистов, 27 врачей имеют высшую квалификационную категорию и 17 – первую квалификационную категорию, 10 специалистов являются сотрудниками клинических кафедр Ставропольского государственного медицинского университета (4 доцента и 6 ассистентов).

Как и в большинстве частных учреждений в России, удельный вес врачей, совмещающих основную работу с работой в частном секторе, достаточно высок и составляет почти две трети.

«Первый доктор» не ограничивается приемом пациентов, проживающих в Промышленном районе г. Ставрополя. Обращаются к специалистам центра жители других районов города и даже близлежащих населенных пунктов. Только за 2016 год в центре было оказано 108987 медицинских услуг: врачебных и медсестринских процедур – 7292, лабораторных исследований – 14992, вакцинаций – 2812, инъекций – 3653, массажей и сеансов мануальной терапии – 1308, физиотерапевтических процедур – 2308. Центр хорошо оснащен различной аппаратурой (ЭКГ, ЭЭГ, РЭГ, УЗИ), которая постоянно востребована. Кроме того, кабинеты узких специалистов оборудованы 30 единицами различной аппаратуры.

В центре оказываются услуги по 20 медицинским специальностям, предлагаются услуги психолога, дефектолога, логопеда, помощью которых в 2016 году воспользовались около 300 детей.

Известно, что врачи государственных поликлиник работают в условиях жесткого дефицита времени, не имея возможности уделять должного времени пациентам. В частном медицинском центре каждому специалисту, в зависимости от специфики его работы, предоставлено право самому определять время приема пациента (по результатам опроса Фонда независимого мониторинга «Здоровье», абсолютное большинство медицинских работников считает, что прием у педиатра должен длиться более 15 минут).

В частных медицинских учреждениях соотношение врачей к среднему медицинскому персоналу является диаметрально противоположным сложившемуся в государственном секторе соотношению и составляет 9:1. Такое соотношение может отражать желание частных медицинских учреждений оказывать услуги лучшего качества по сравнению с государственным сектором.

В отличие от многих коммерческих медицинских организаций «Первый доктор» оказывает услуги на дому: консультации специалистов, забор материала для лабораторной диагностики, инъекции, перевязки, манипуляции, не требующие специального оборудования.

Одним из преимуществ деятельности частного медицинского центра является удобный график работы, который позволяет пациенту получить консультацию и лечение как в будние, так и в выходные дни практически в любое время.

В настоящее время в центре «Первый доктор» реализуется стратегия комплексного подхода к здоровью семьи. Появились программы «Здоровая мама», «Здоровый папа» и др. Медицинские услуги оказываются и взрослым, но, приоритет остается прежним. Это подтверждается тем, что за 2016 год педиатрами осмотрено 24218 детей по сравнению с 935 осмотрами взрослых терапевтами. Узкими специалистами осмотрено 23432 ребенка и 4345 взрослых.

Не секрет, что в коммерческих учреждениях существует практика навязывания дополни-

тельных услуг, так называемая «раскрутка» пациента, когда он, не имея специальных знаний, не в состоянии определить необходимость того или иного обследования. Специалисты центра «Первый доктор» после своей консультации, в случае необходимости дополнительного обследования оставляют за пациентом право выбора учреждения, где его можно осуществить. 15 % пациентов, обратившихся за консультацией в «Первый доктор, в дальнейшем обследуются в других учреждениях.

В этой связи хотелось бы отметить, что существует такая проблема, как «взаимодействие» государственных и частных учреждений здравоохранения. Явно не достает слаженной работы различных структур. Вопросы взаимодействия с государственным сектором практически не выступали предметом научного анализа. Настало время разработать конкретные меры по преемственности работы различных учреждений, оказывающих медицинские услуги.

В центре «Первый доктор», в отличие от большинства коммерческих педиатрических центров, где отдается предпочтение стандартным контрактным программам, избрана такая форма договора как Депозитный договор, который подразумевает долгосрочное обслуживание клиента, оказание услуг в рамках прейскуранта с предоставлением курирующего педиатра, 5 % скидки и приоритет по записи. Такой контракт не носит шаблонный характер и рассчитан на индивидуальный подход к пациенту с учетом особенностей состояния его здоровья.

Среди пациентов частных медицинских учреждений представлены лица из всех доходных групп. Следует отметить, что группа с высокими доходами не является преобладающей или доминирующей. Основными потребителями коммерческих медицинских услуг являются представители среднего класса. Все большая часть населения осознает личную ответственность за собственное здоровье. За последние годы значительно возросла заинтересованность населения в укреплении собственного здоровья и здорового образа жизни внутри семьи, сформировался устойчивый спрос на доступную и качественную платную медицинскую помощь. Как правило, к услугам коммерческой медицины обращаются люди, готовые инвестировать деньги в здоровье, ценящие свое время, претендующие на высокий уровень сервиса и имеющие достаточный уровень дохода. Это работающие граждане молодого или среднего возраста – то есть те, у кого есть деньги, но нет лишнего времени.

Основным фактором деятельности любого медицинского учреждения остается качество медицинской помощи, которое оценивается по уровню удовлетворенности потребителями медицинской услуги. Для оценки эффективности функционирования частных учреждений здравоохранения необходимо изучение динамики посещений, удовлетворенности результатами лечения, обследования и уровнем сервиса.

В связи с этим проведено анкетирование среди посетителей центра с целью выявления причин, по которым происходит выбор учреждения.

Важнейшим показателем явилась оценка качества оказания медицинской помощи (рис.). Около 90 % респондентов на вопрос: «Почему Вы выбрали «Первый доктор?», ответили: «качество обслуживания, квалифицированный персонал».

Рис. Основные причины обращения населения за частной педиатрической медицинской помощью.

Удобный график работы и широкий спектр услуг центра были отмечены 80,2 % опрошенных. Уровень сервиса оказался важным только для 65,1 % респондентов, что считалось прежде главным преимуществом частных организаций в связи с тем, что уровень комфортности помещений медицинского учреждения оказывает психологическое воздействие на пациентов, обусловливая высокие потребительские оценки. Только 68,2 % респондентов отметили удобное расположение центра. Около половины (47,3 %) опрошенных характеризуют стоимость услуг как приемлемую. Все это подтверждает тот факт, что при принятии решения о выборе коммерческого медицинского учреждения потенциальный пациент в наименьшей степени задумывается об удаленности медицинского учреждения и стоимости услуг, а в большей степени решающим оказывается репутация этого учреждения.

Заключение. Таким образом, выявлена значительная степень удовлетворенности оказанием медицинских услуг детям в частном секторе. Несомненно, что при получении медицинской помощи на платной основе родители тщательнее подходят к выбору медицинской организации и врача и ожидают получить качественные услуги. В платной медицинской педиатрической помощи родители видят следующие преимущества: возможность выбора врача высокой ква-

лификации, который проявляет к ребенку более доброжелательное и внимательное отношение и обеспечивает индивидуальный подход, быстрое получение необходимой помощи, удобный график работы клиники и соблюдение назначенного времени приема, высокий уровень доступности, сервиса.

Анализ работы коммерческих медицинских учреждений поможет более точно ориентироваться в векторе развития и изменения существующего состояния оказания медицинской помощи для достижения высокой удовлетворенности населения качеством ее оказания.

Литература

1. Армашевская, О. В. Кадровые проблемы педиатрической службы / О. В. Армашевская // Социальные аспекты здоровья населения. – 2011. – № 2. – С. 65-71.
2. Гончарова, О. В. Состояние и перспективы развития частной педиатрической службы в России / О. В. Гончарова // Практика педиатра. – 2007. – № 9. – С. 66-70.
3. Зюзгина, Е. А. Результаты анкетирования родителей детей раннего возраста как пример маркетингового исследования в здравоохранении / Е. А. Зюзгина, Е. В. Аронскинд // Мать и дитя в Кузбассе. – 2012. – № 3. – С. 41-46.
4. Колобухов, П. В. Факторы, влияющие на эффективность функционирования частных учреждений здравоохранения в регионах Российской Федерации / П. В. Колобухов, А. Л. Балашов // Российский педиатрический журнал. – 2012. – № 2. – С. 57-59.
5. Ледовских, Ю. А. Факторы, влияющие на выбор медицинских услуг в педиатрии / Ю. А. Ледовских, В. И. Панкевич, М. Т. Югай // Вестник Росздравнадзора. – 2016. – № 3. – С. 74-80.
6. Шейман, И. М. Расширение потребительского выбора в здравоохранении: теория, практика, перспективы / И. М. Шейман, С. В. Шишкин. – М.: Изд. дом Высшей школы экономики, 2012. – 76 с.
7. Шишкин, С. В. Роль частных медицинских организаций в российской системе здравоохранения / С. В. Шишкин, Е. Г. Потапчик, Е. В. Селезнева // Материалы XIII Международной научной конференции по проблемам развития экономики и общества. – М.: Издательский дом НИУ ВШЭ, 2012. – С. 238-247.

РОЛЬ ЧАСТНОГО МЕДИЦИНСКОГО ЦЕНТРА В ОРГАНИЗАЦИИ АМБУЛАТОРНО-ПОЛИКЛИНИЧЕСКОЙ ПОМОЩИ ДЕТЯМ

Н. А. ШИБКОВ, Д. В. КУЛИКОВ

Ставропольский государственный медицинский университет, Ставрополь

Проведены анализ состояния и перспективы развития частной педиатрической службы в г. Ставрополе на примере ООО «Первый Доктор», включая оценку удовлетворённости качеством предоставления коммерческих медицинских услуг детям.

В исследовании использовался метод анкетирования родителей. Среди пациентов были представлены лица из всех доходных групп, причем основными потребителями коммерческих медицинских услуг явились представители среднего класса.

Выявлена значительная степень удовлетворенности оказанием медицинских услуг детям в частном секторе. В платной медицинской педиатрической помощи родители видят возможность выбора врача высокой квалификации, который проявляет к ребенку более доброжелательное и внимательное отношение, быстрое получение необходимой помощи, удобный график работы и соблюдение назначенного времени приема, высокий уровень доступности, сервиса.

Ключевые слова: дети, частные медицинские учреждения

THE ROLE OF A PRIVATE MEDICAL CENTER IN THE ORGANIZATION OF OUTPATIENT CARE FOR CHILDREN

N. A. SHIBKOV, D. V. KULIKOV

Stavropol State Medical University, Stavropol

The analysis of the state and prospects of the development of a private pediatric service in Stavropol on the example of LTD «First Doctor», including an assessment of the satisfaction with the quality of provision of commercial medical services for children, was conducted.

The research used the method of questioning parents. Among the patients were persons from all income groups, with the main consumers of commercial health services being middle class.

A significant degree of satisfaction with the provision of medical services to children in the private sector has been revealed. In paid medical pediatric care, parents see the possibility of choosing a doctor of high qualification who shows a child a more friendly and attentive attitude, quick access to necessary care, a convenient schedule of work and adherence to the appointed time of reception, a high level of accessibility and service.

Key words: children, private medical institutions

УДК 616.97:616-08:616.65-002

ОБЩИЕ ПРИНЦИПЫ ЛЕЧЕНИЯ ХЛАМИДИЙНОЙ ИНФЕКЦИИ, МИКСТ-ИНФЕКЦИИ И ИНФЕКЦИОННЫХ УРЕТРОПРОСТАТИТОВ

М. С. Асхаков

ФГБОУ ВО «Ставропольский государственный медицинский университет» Минздрава России, Ставрополь

Несмотря на тенденцию к снижению в России заболеваемости инфекций, передаваемых половым путем (ИППП), её уровень значительно превышает аналогичные показатели в экономически развитых странах [6]. Среди ИППП особое внимание дерматовенерологов, урологов, акушеров-гинекологов, инфекционистов, артрологов, офтальмологов и др. занимает урогенитальная хламидийная инфекция (УХИ). Объясняется это тем, что хламидии вызывают в общей сложности более 20 различных патологических состояний у человека [30]. Среди последних, помимо поражения мочеполовых органов, нередко влекущих прерывание беременности, бесплодия, следует отметить болезнь Рейтера, конъюнктивиты у детей, абдоминальные боли, острый перигепатит, узловатую эритему и многое другое. Помимо этого, УХИ имеет склонность к хронизации воспалительного процесса с развитием деструктивных изменений [7].

При осложненных воспалительных процессах (органы малого таза, предстательная железа и др.) имеются трудности не только в отношении обнаружения возбудителя хламидийной инфекции, но и в отношении лечения этих осложнений [4, 5, 30].

На эффективность лечения влияет и наличие микст-инфекции, т.к. используемые антибактериальные препараты не всегда «перекрывают» весь диапазон выявляемых патогенов и условно-патогенной флоры [4, 5].

Нередки сочетания хламидий с трихомонадами – 13-35 % [4, 30]. Следует иметь в виду возможность персистенции и репродукции хламидий в фагосомах трихомонад, что порой является причиной возникновения рецидива урогенитальной хламидийной инфекции [5, 6].

А. И. Якубович и соавт. проанализировали сравнительные данные (1998 и 2003 гг.) по удельному весу отдельных возбудителей ИППП в случаях микст-инфекции. Оказалось, что в 1998 году у больных микст-инфекцией C. trachomatis составляла 76,2 %, а в 2003 г. – 49,1 % [33]. Выявляемая в 1998 году наиболее частая ассоциация возбудителей C. trachomatis и T. vaginalis уменьшилась на 17,3 % (с 55,2 % в 1998 г. до 37,9 % – в 2003 г.) [33]. При этом в 2003 году наряду с хламидийно-трихомонадной инфекцией регистрировались грибы рода Candida (6,2 %), гонококки (5,6 %), гарднереллы (4,9 %), мико- и уреаплазмы (3,1 %) [33]. Авторы установили, что за 5 лет наблюдались выраженные структурные и количественные изменения выявления C. trachomatis в составе смешанных урогенитальных инфекций, которые необходимо учитывать при назначении соответствующей терапии.

Как показали и другие исследования, хламидии нередко ассоциируются с патогенными и условно-патогенными микроорганизмами, вызывающими заболевания мочеполовых органов у мужчин [5, 30]. Так, хламидийная инфекция часто сочетается с **гонококковой**. По мнению многих авторов, в 20-50 % случаев и более хламидии можно обнаружить у мужчин, больных гонореей [34, 37].

К сожалению, микст-инфекция у больных гонореей диагностируется в 49,7 % после проведения лечения последней [14]. С другой стороны, смешанная гонорейно-хламидийная инфекция, «скрытая» первым диагнозом гонореи, вследствие лёгкости и доступности обнаружения гонококка и отсутствия возможности в некоторых профильных лечебных учреждениях диагностировать хламидии, приводит к развитию в 40-80 % случаев постгонорейных уретритов, обусловленных хламидиями [9, 37].

Помимо смешанной хламидийно-гонорейной, хламидийно-трихомонадной инфекций, обращено внимание на наличие других ассоциаций. Часто хламидии сочетаются с микоплазмами, кишечной палочкой, гарднереллами, энтерококками, вирусом герпеса простого II типа [4, 8].

В структуре урогенитальных инфекций у мужчин стёртые или инаппарантные формы составляют 84,6 %, облигатные патогены выявляются с одинаковой частотой у пациентов с клиникой воспаления и без неё, в 61,8 % случаев превалируют вирусные инфекционные агенты [22].

М. В. Дмитриева, Н. М. Герасимова сообщили, что у 55 мужчин с хроническим уретритом в возрасте от 19 до 40 лет были исключены возбудители ИППП и проведён видовой состав микрофлоры уретры (бактериологический посев

Асхаков Марат Солтанович, к. м. н., ассистент кафедры дерматовенерологии и косметологии с курсом ДПО ФГБОУ ВО «Ставропольский государственный медицинский университет» Минздрава России;
тел.: 89283147456; e-mail: kedri2007@yandex.ru

отделяемого уретры на флору с определением чувствительности к антибиотикам) [17]. В высоких титрах выявлены Enterococcus spp. (24,8 %), Str. agalactiae (20,7 %), Enterococcus faecalis (5,5 %), Corynebacterium (12 %), E. coli (9 %), Proteus vulgaris (2 %) [17]. Микробиологическая эффективность лечения составила при использовании азитромицина 82,3 %, доксициклина – 90,8 %, левофлоксацина – 93,8 %, моксифлоксацина – 95,6 % [17].

Авторы сделали выводы о том, что рекуррентные уретриты в 62 % обусловлены пролиферацией условно-патогенной флоры, устойчивой к традиционным антибиотикам. Для адекватного лечения следует определять чувствительность к антимикробным препаратам.

В. Е. Темников и соавт. предлагают до назначения лечения больным с хроническим уретритами обследовать возбудителей (хламидии, микоплазмы) на наличие генов детерминант устойчивости к тетрациклинам, макролидам методом ПЦР с целью выбора оптимального антибиотика [26].

Таким образом, если говорить о **лечении ИППП (без осложнений)** по отдельности, то практикующему врачу бывает достаточно обратиться к клиническим рекомендациям РОДВК «Ведение больных инфекциями, передаваемыми половым путем, и урогенитальными инфекциями».

Согласно этим рекомендациям в этиологическом лечении УХИ используют тетрациклины, фторхинолоны, макролиды [13]. При этом к препаратам выбора для взрослых при неосложненном процессе относят: азитромицин по 1,0 г внутрь однократно; доксициклин по 100 мг внутрь 2 раза в сутки в течение 7 дней (при поражении верхних отделов мочеполовой системы, органов малого таза и других органов – 14-21 сут); джозамицин по 500 мг внутрь 3 раза в сутки в течение 7 дней. Альтернативные препараты: левофлоксацин по 500 мг внутрь 1 раз в сутки в течение 7 дней; офлоксацин по 400 мг внутрь 2 раза в сутки в течение 7 дней [13].

При УХИ верхних отделов мочеполовой системы, органов малого таза и других органов лечение проводят следующими препаратами: азитромицин в дозе 1,0 г внутрь однократно в 1-й и 7-й день в сочетании с метронидазолом по 500 мг 2 раза в сутки в течение 14 дней и однократной внутримышечной инъекцией 500 мг цефтриаксона. Лечение беременных включает азитромицин по 1,0 г внутрь однократно или амоксициллин по 500 мг внутрь 3 раза в сутки 7 дней [13].

Установление излеченности УХИ на основании культурального метода исследования и методов амплификации РНК (NASBA) проводится через 14 дней после окончания лечения, на основании методов амплификации ДНК (полимеразной цепной реакции, полимеразной цепной реакции в реальном времени) – не ранее чем через месяц после окончания лечения. При отрицательных результатах обследования пациенты дальнейшему наблюдению не подлежат [13].

Антибактериальное лечение больному гонококковой инфекцией назначается после установления диагноза, в ряде случаев – по эпидемиологическим показаниям до получения результатов лабораторных исследований с дальнейшим подтверждением диагноза одним из методов. Показанием к проведению лечения является обнаружение N. gonorrhoeae при микроскопическом и/или культуральном исследованиях и/или исследовании молекулярно-биологическими методами у пациента либо у полового партнера. Одновременное лечение половых партнеров является обязательным. Лечение беременных с гонококковой инфекцией осуществляется при участии акушеров-гинекологов на любом сроке беременности антибактериальными препаратами с учетом их влияния на плод. Лечение новорожденных, родившихся от матерей, больных гонококковой инфекцией, проводится при участии неонатологов. Рекомендуется проводить профилактическое лечение даже при отсутствии у них гонококковой инфекции [13].

Лечение гонококковой инфекции у детей с массой тела более 45 кг проводится в соответствии со схемами назначения у взрослых. Лечение гонококковой инфекции нижних отделов мочеполового тракта, гонококкового фарингита и гонококковой инфекции аноректальной области включает: цефтриаксон 500 мг однократно внутримышечно; цефиксим 400 мг однократно внутрь; спектиномицин 2,0 г однократно внутримышечно. Цефтриаксон по 1,0 г однократно внутримышечно применяется при гонококковой инфекции глаз у взрослых. Лечение гонококковой инфекции нижних отделов мочеполового тракта с абсцедированием парауретральных и придаточных желез, гонококкового пельвиоперитонита и другой гонококковой инфекции мочеполовых органов включает: цефтриаксон 1,0 г внутримышечно или внутривенно каждые 24 часа в течение 14 дней; цефотаксим 1,0 г внутривенно каждые 8 часов в течение 14 дней. Через 24-48 часов после начала парентеральной антибактериальной терапии, при условии исчезновения клинических симптомов заболевания, возможно продолжение терапии по схеме: цефиксим 400 мг внутрь 2 раза в сутки с общей продолжительностью терапии – 14 дней [13].

У беременных применяются цефтриаксон по 500 мг однократно внутримышечно; цефиксим по 400 мг однократно [13]. Лечение детей (при массе тела менее 45 кг) включает: цефтриаксон по 250 мг однократно внутримышечно; спектиномицин по 40 мг/кг массы тела (не более 2,0 г) однократно внутримышечно [13]. Лечение офтальмии новорожденных проводится цефтриаксоном по 25-50 мг/кг массы тела (не более 250 мг) 1 раз в сутки внутримышечно или внутривенно в течение 2-3 дней. Профилактику офтальмии следует проводить всем новорожденным сразу после рождения одним из нижеуказанных препаратов: сульфацил-натрия 30 % раствор однократно (девочкам – с дополнительной обработкой половых

органов); нитрат серебра 1 %-й водный раствор однократно; эритромицин 0,5 %-я глазная мазь однократно; тетрациклин глазная мазь 1 % однократно [13]. Профилактическое лечение новорожденных, родившихся от матерей, больных гонококковой инфекцией, осуществляется цефтриаксоном по 25-50 мг/кг массы тела (не более 250 мг) внутримышечно однократно.

Установление клинико-микробиологических критериев излеченности гонококковой инфекции проводят через 2 и 14 дней после окончания лечения (дальнейшие исследования по показаниям). При этом всегда следует информировать больного о необходимости использования презерватива при половых контактах до полного излечения. Обязательному обследованию и лечению подлежат все половые партнеры больных с симптомами, если они имели половой контакт с больными за последние 14 дней, или обследуется и лечится последний половой партнер, если контакт был ранее. При отсутствии симптомов у больного гонококковой инфекцией, обследованию и лечению подлежат все половые партнеры за последние 60 дней [13].

При невозможности проведения диагностики C. trachomatis, все схемы лечения гонококковой инфекции целесообразно сопровождать назначением противохламидийных препаратов. Препаратом выбора является азитромицин: при локализованной гонококковой инфекции – 2,0 г однократно внутрь; с системными поражениями – по 1,0 г в 1-7-14 дни [13]. При неустановленном источнике инфицирования рекомендуется повторное серологическое обследование на сифилис через 3 месяца, ВИЧ, гепатиты В и С – через 3 и 6 месяцев [13]. Следует обратить внимание на исключение случайных половых связей, использование презерватива и средств индивидуальной профилактики, соблюдение личной и половой гигиены с целью предупреждения повторного заражения. Также выясняются половые контакты больного за последние 14 или 60 дней (в зависимости от формы гонококковой инфекции). Если они будут выявлены у половых партнеров, то своевременное назначение дополнительного лечения предупредит их развитие у данного пациента. Если половые контакты не удается установить, то необходимо убедить пациента в проведении исследований на другие ИППП (сифилис, хламидиоз, трихомониаз, а также ВИЧ, вирусные гепатиты В и С) [13].

Антибактериальное лечение больному трихомонадной инфекцией назначается после установления диагноза, в ряде случаев – по эпидемиологическим показаниям до получения результатов лабораторных исследований с дальнейшим подтверждением диагноза одним из методов. Во избежание развития тяжелых побочных реакций пациентов следует предупреждать о необходимости избегать приема алкоголя и содержащих его продуктов как в ходе терапии метронидазолом и тинидазолом. При непереносимости перорального метронидазола его интравагинальное назначение также противопоказано [13].

Рекомендованные схемы лечения: метронидазол по 500 мг внутрь 2 раза в сутки в течение 7 дней; орнидазол по 500 мг внутрь 2 раза в сутки в течение 5 дней; тинидазол по 500 мг внутрь 2 раза в сутки в течение 5 дней. Альтернативные схемы лечения: метронидазол по 2,0 г внутрь однократно; орнидазол по 1,5 г внутрь однократно; тинидазол по 2,0 г внутрь однократно. С целью лечения осложненной, рецидивирующей трихомонадной инфекции и трихомонадной инфекции других локализаций рекомендуется назначать метронидазол по 500 мг внутрь 3 раза в сутки в течение 7 дней или по 2,0 г внутрь 1 раз в сутки в течение 5 дней; орнидазол по 500 мг внутрь 2 раза в сутки в течение 10 дней; тинидазол по 2,0 г внутрь 1 раз в сутки в течение 3 дней [13].

Лечение беременных осуществляется метронидазолом по 2,0 г однократно на любом сроке для предотвращения преждевременного разрыва плодных оболочек, преждевременных родов и низкой массы плода. Лечение детей включает метронидазол по 10 мг на 1 кг массы тела внутрь 3 раза в сутки в течение 5 дней; орнидазол по 25 мг на 1 кг массы тела 1 раз в сутки в течение 5 дней. При лечении осложненных форм урогенитальной трихомонадной инфекции возможно одновременное применение местно-действующих протистоцидных препаратов: метронидазол вагинальная таблетка 500 мг 1 раз в сутки в течение 6 дней; метронидазол гель 0,75 % 5 г интравагинально 1 раз в сутки в течение 5 дней [13].

Установление излеченности урогенитальной трихомонадной инфекции на основании микроскопического, культурального метода исследования и методов амплификации рибонуклеиновой кислоты (РНК) (NASBA) проводится через 14 дней после окончания лечения, на основании методов амплификации дезоксирибонуклеиновой кислоты (ДНК) (ПЦР, ПЦР в реальном времени) – не ранее, чем через месяц после окончания лечения. При отрицательных результатах обследования пациенты дальнейшему наблюдению не подлежат. Одновременное лечение половых партнеров считается обязательным и проводится по тем же схемам. В период лечения и диспансерного наблюдения больным рекомендуется воздержаться от половых контактов или использовать барьерные методы контрацепции при половых контактах до установления критерия излеченности [13].

Однако, когда речь идёт об **осложнениях ИППП**, то одного этиотропного лечения бывает недостаточно [4, 5]. Лечение больных простатитом, протекающим на фоне хламидийного хронического уретрита и сопутствующих ему половых расстройств, – трудная задача [7, 10, 36]. В терапии требуется выбор оптимального этиотропного препарата(ов), лечение должно включать патогенетические мероприятия [4-6].

При осложненных формах хламидийной инфекции местная терапия проводится в соответ-

ствии с топическим диагнозом. Она направлена не на дополнительное местное воздействие на возбудителя, а на коррекцию выявленной патологии (воспаление литтриевых желез, морганьевых лакун, эпителизацию эрозии шейки матки и т.д.) [13]. Современные препараты, особенно макролиды, проникают в клетку, создавая в ней необходимые концентрации [5, 10, 13].

Этиотропная терапия назначается с учётом понимания фармакокинетики антибиотика, проникновения его в предстательную железу, диапазона антимикробного действия, комплаентности [4, 27]. Антиконгестивное лечение в основном связано с предотвращением застойных явлений в мочеполовом венозном сплетении, венах таза, с улучшением процессов микроциркуляции в предстательной железе [27]. Однако это не всегда приводит к желаемому результату, что обусловлено недостаточной концентрацией некоторых антибактериальных препаратов в ткани предстательной железы и её секрете при пероральном пути введения [10]. Последнее объясняется плохой растворимостью антибиотиков, нитрофуранов в липидах клеток предстательной железы, что вынуждает назначать больным большие дозы антибактериальных препаратов. Для повышения диффузии антибиотиков в ткань предстательной железы ряд авторов предлагает различные способы подведения антибиотиков непосредственно к очагу воспаления: введение внутрипростатически или в парапростатическую клетчатку [5, 30, 35]. Такой путь введения антибиотиков нельзя считать оптимальным из-за особенностей строения предстательной железы: плотное расположение мышечных пучков, наличие густой сети эластических волокон, богатство нервными окончаниями [30]. Был использован метод эндолимфатической терапии, позволяющей создавать высокие концентрации лекарств в секрете предстательной железы. Так, при введении гентамицина эндолимфатически его концентрация в секрете простаты в 12,6 раз, а индекс проникновения в 20 раз были выше, чем при внутримышечной инъекции [18]. Следует отметить, что этот метод не может быть использован в амбулаторном практике.

Известно, что избирательным действием на предстательную железу обладают жирорастворимые антибиотики – макролиды, тетрациклины [5], у которых имеется широкий антимикробный эффект, что важно при инфицировании предстательной железы [27]. Высокая эффективность азитромицина в лечении осложнённых форм УХИ по схеме 1,0 г в 1-7-14 дни была показана в ряде исследований [29, 30]: микробиологическая эффективность составила 98,1 %, клиническая – 85,9 %. Н. В. Кунгуров и соавт. при применении этой методики наблюдали микробиологическое излечение в 89,9 % случаев, клиническое – у 78,1 % пациентов [21].

Х. М. Хачикян, А. С. Дадикян провели оценку результатов терапии больных хроническим уретропростатитом монотерапией джозамицином перорально по 500 мг 2 раза в день в течение 3 недель или в сочетании с полиоксидонием (по 6 мг в/м 2 раза в неделю в течение всего периода антибиотикотерапии) [28]. В первой группе больных эрадикация возбудителя достигнута у 75 % пациентов, во второй – у 95,6 % [28]. Авторы, к сожалению, не сообщили о клинической эффективности лечения.

В. А. Молочков и соавт., проведя лечение 40 больных хронической урогенитальной хламидийной инфекцией джозамицином по 500 мг 2 раза в день течение 3 недель в сочетании с беталейкином, вобэнзимом, физиотерапией и адекватным местным лечением, добились эрадикации возбудителя в 95 % случаев, клиническое выздоровление достигнуто у 90 % лиц, улучшение – у 10 % пациентов [23].

Аминогликозиды, цефалоспорины, фторхинолоны также используются в лечении инфекционного простатита. В частности, офлоксацин обладает широким спектром действия: грам(+) и грам(-) микроорганизмы, кишечная палочка, C. trachomatis, микоплазмы, некоторые анаэробы, т.е. микроорганизмы, причастные к возникновению осложнённых форм воспалительного процесса мочеполовых органов. Офлоксацин, даже при пероральном приёме, проникает в различные жидкости и ткани организма, в частности, в предстательную железу, создавая в ней высокую концентрацию препарата [16]. Однако, как уже указывалось выше, к фторхинолонам всё чаще стала возникать резистентность.

Улучшение микроциркуляции простаты повышает доставку лекарственных веществ к ней, в связи, с чем назначают трентал, агопурин, галидор, гепарин, эскузан и др. При рубцово-склеротических изменениях простаты показана ферментотерапия химотрипсином, лидазой, ронидазой [24]. В связи с аутоиммунными реакциями рекомендована иммунодепрессантная терапия [30].

Ряд авторов считает целесообразным иммунологическое повышение иммунореактивности организма и тканей предстательной железы [11, 34], для чего используются инъекции экстракта алоэ, стекловидного тела, фибса, тималина, тимогена, взвеси плаценты и др. [12]. С этой же целью применяется раверон, повышающий частоту ремиссий, улучшающий половую функцию и уменьшающий количество рецидивов [25]. Расширило возможности лечения хронических простатитов назначение простатилена, обладающего органотропным действием на предстательную железу, уменьшающего её отёк и инфильтрацию, нормализующего секреторную функцию и микроциркуляцию [11].

Массаж простаты обеспечивает отток воспалительно-гнойного отделяемого из выводных протоков ацинусов-железок предстательной железы, улучшает кровообращение и венозный застой [4, 5, 7].

Положительный эффект оказывают ректальные свечи [4, 5, 7]. Они содержат различные

действующие вещества, но в целом направлены на то, чтобы способствовать уменьшению отёка простаты, тромбоза поверхностных вен, растяжению синусов, ликвидации застоя секрета в них, инфильтрации интерстициальной ткани лейкоцитами, тромбов в венулах [5].

Л. В. Шаплыгин, Д. М. Монаков проводили комплексную терапию больных хроническим простатитом, а в дальнейшем в основной группе назначалась свеча «Бивитекс» (содержит грязь тамбуканского озера и прополис) ректально на ночь в течение 20 дней. В контрольной группе ректальные свечи не применялись. Через 3 месяца рецидив заболевания выявлен у 19,2 % больных основной группы и в 29,0 % случаев в группе сравнения. Через 6 месяцев рецидивы диагностированы соответственно у 36,8 % и 45,8 % пациентов [32]. Успешным оказалось лечение больных хроническим хламидийным уретропростатитом кларитромицином в сочетании с виферoном в виде ректальных свечей [23].

Популярностью пользуются различные физиопроцедуры, оказывающие противовоспалительное, биорегуляторное, обезболивающее действие на предстательную железу [1]. Н. К. Абудуев и соавт. сообщили о положительном микроволновом воздействии на течение хронического бактериального простатита [2]. А. М. Амозов, Я. В. Князева, используя магнитотерапию в лечении хронических неспецифических уретритов, простатитов, эректильной дисфункции (аппарат «Интрамаг»), отметили эффективность подобной терапии [3]. О. В. Дегтярёв и соавт. также с успехом применяли в лечении данного контингента больных лазерно-магнитную терапию [15].

Разноречивы данные по поводу эндоуретральной терапии. Некоторые авторы утверждают, что неизлеченный литтреит, куперит могут быть источниками рецидива хронического уретропростатита [19, 34]. Так, Е. А. Козулин и соавт. в лечении рецидивирующей УХИ наряду с пероральным приёмом джозамицина проводили эндоуретральное введение вильпрафена (300 мг), гаммаферона (100 мг), трипсина (10 мг) в 7-10 мл 0,5 % гидрокарбоната натрия на курс 5-7 сеансов через день по 10-15 минут. Клинические результаты были хорошими у всех больных, в контрольных исследованиях через 4 недели хламидии не были обнаружены [19].

Установлено положительное влияние внутриуретральной озонотерапии на состояние микроциркуляции в уретре, что было подтверждено лазерной допплеровской флоуметрией уретры [20]. В эндоуретральном лечении хронических уретропростатитов, вызванных внутриклеточными возбудителями, рекомендуется использование 5 % линимента циклоферона. При его назначении в сочетании с комплексной терапией выздоровление при хламидийной инфекции составило 87,7 %, при урео-микоплазменной – 90 %. В группе сравнения эффективность эндоуретрального введения мирамистина в комбинации с аналогичной общей терапией была ниже – соответственно у 80 % и 77,7 % пациентов [33].

А. А. Чураков и соавт. предложили способ комбинированной терапии хронического инфекционного простатита, включающий ректальный пневмовибромассаж предстательной железы на фоне внутриорганного эндоуретрального электрофореза раствора химотрипсина с димексидом и магнитотерапии бегущим импульсным магнитным полем (аппарат «Интрамаг») [31].

Следует констатировать, что проблема лечения больных хроническим хламидийным, а также ассоциированным с патогенной и условно-патогенной микрофлорой уретритом, осложнённым простатитом, представляет сложную задачу, так как до конца не выяснены патогенетические факторы развития уретропростатита. Необходим выбор этиотропного препарата, воздействующего на возбудителей уретрита, проникающего в предстательную железу и создающего в ней достаточную минимальную подавляющую концентрацию для патогенной и условно-патогенной микрофлоры.

Литература

1. Абдрахманов, Р. М. Физические поля в лечении воспалительных заболеваний репродуктивной системы, ассоциированных с инфекциями, передаваемыми половым путём / Р. М. Абдрахманов, Б. В. Халилов // Практическая медицина. – Казань. – Дерматовенерология. – 2009. – № 5 (37). – С. 157-158.
2. Абудуев, Н. К. Опыт микроволнового воздействия при комплексном лечении хронического уретрогенного простатита / Н. К. Абудуев, В. П. Ковалык, О. А. Бурцев // Тез. научн. работ. II Всеросс. конгресс дерматовенерол., 25-28 сентября 2007 г. – Санкт-Петербург, 2007. – С. 154.
3. Амозов, А. М. Использование аппарата «Интрамаг» в терапии воспалительных заболеваний мочеполовой сферы у мужчин / А. М. Амозов, Я. В. Князева // Тез. научн. работ. II Всеросс. конгресс дерматовенерол., 25-28 сентября 2007 г. – Санкт-Петербург, 2007. – С. 120.
4. Асхаков, М. С. Эффективность разработанных схем лечения больных уретритом и инфекционным уретропростатитом (хламидийная и микстинфекции) : автореф. дис. … канд. мед. наук / М. С. Асхаков. – М., 2011. – 22 с.
5. Асхаков, М. С. Инфекционные уретриты и простатиты: современные методы лечения / М. С. Асхаков, В. В. Чеботарёв. – Saarbrucken, Germany, 2012. – 175 с.
6. Асхаков, М. С. Диагностика и лечение инфекций, передаваемых половым путем «второй генерации» / М. С. Асхаков, В. В. Чеботарёв, В. В. Вышеславцев // Медицинский вестник Северного Кавказа. – 2014. – Т. 9, № 1. – С. 102-107.

7. Асхаков, М. С. Нарушение фертильности и репродуктивной функции у больных с осложнёнными формами воспалительных заболеваний мочеполовой системы / М. С. Асхаков, В. В. Чеботарёв, Н. В. Чеботарёва, И. М. Лайпанов // Медицинский вестник Северного Кавказа. – 2015. – Т. 10, № 4. – С. 380-384.
8. Батпенова, С. Р. Частота выявления C. trachomatis при хронических заболеваниях мочеполовой системы у мужчин / С. Р. Батпенова, Р. И. Розенсон, М. Ю. Хомяков // X Всеросс. съезд дерматовенерол. Тез. научн. работ. – М., 2008. – С. 60.
9. Богдасаров, А. Б. Клиника хламидийных уретритов у мужчин / А. Б. Богдасаров, А. Л. Машкиллейсон // Вестн. дерматол. и венерол. – 1982. – № 6. – С. 63-64.
10. Боржиевский, Ц. К. Комплексная терапия больных хроническим простатитом / Ц. К. Боржиевский // Вестн. дерматол. – 1985. – № 2. – С. 57-59.
11. Борисенко, К. К. Опыт применения простатилена в терапии хронического простатита / К. К. Борисенко, М. М. Хилинский, А. М. Малышев, И. И. Медведева // Вестн. дерматол. и венерол. – 1991. – № 8. – С. 47-50.
12. Быков, И. М. Особенности клиники и лечения трихомонадного простатита / И. М. Быков, А. Г. Бондаренко, В. И. Скоробогатов // Мат-лы III-го Всесоюзн. съезда урологов. – Минск, 1994. – С. 197-198.
13. Ведение больных инфекциями, передаваемыми половым путем, и урогенитальными инфекциями / под ред. А. А. Кубановой. Клинические рекомендации / Российское общество дерматовенерологов и косметологов. – М.: ДЭКС-Пресс, 2013. – 112 с.
14. Гельфанд, Т. Г. Анализ случаев смешанной инфекции – «Микст» (гонорея + др. ЗППП) по данным КВД № 9 и КВД № 4 / Т. Г. Гельфанд, Л. А. Купцова, Л. Ф. Лисанова // Мат-лы XXXI научно-практич. конф. дерматовенерол, акушер-гинекол. и урол. Санкт-Петербурга. – С-П, 1996. – С. 10-11.
15. Дегтярёв, О. В. Применение лазерно-магнитной терапии при хронических простатитах / О. В. Дегтярёв, С. Н. Касаткин, Д. Л. Луцкий [и др.] // Тез. научн. работ. II Всеросс. конгресс дерматовенерол., 25-28 сентября 2007 г. – Санкт-Петербург, 2007. – С. 128-129.
16. Деревянко, И. И. Перспективы и опыт применения офлоксацина в урологии / И. И. Деревянко, Г. А. Котлярова, В. Н. Синюхин, Е. М. Кондратьева // Антибиот. и химиотер., 1996. – № 41 (9). – С. 89-94.
17. Дмитриева, М. В. К вопросу о лечении хронических уретритов / М. В. Дмитриева, Н. М. Герасимова // Тез. научн. работ. II Всеросс. конгресс дерматовенерол., 25-28 сентября 2007 г. – Санкт-Петербург, 2007. – С. 129.
18. Долгин, М. Р. Эндолимфатическая антибиотикотерапия хронического простатита / М. Р. Долгин, И. М. Слуцкий, Т. А. Васина, С. Ф. Мончаковский // Урология и нефрология. – 1987. – № 6. – С. 226-227.
19. Козулин, Е. А. Эндоуретральные аэрозоли вильпрафена и гаммаферона в лечении рецидивирующего хламидиоза / Е. А. Козулин, С. В. Кириллов, Е. Е. Козулин // Росс. научно-практич. конф. дерматовенерол.: Санкт-Петербургские дерматологич. чтения. Мат-лы конф., 2005. – С. 80.
20. Кондратьева, Ю. С. Влияние озонотерапии на состояние микроциркуляции уретры у мужчин с хроническими хламидийными уретритами / Ю. С. Кондратьева // Тез. научн. работ. X Всеросс. конф. дерматовенерол. – М., 2006. – С. 64.
21. Кунгуров, Н. В. Эффективность новой схемы применения Сумамеда для лечения больных урогенитальной хламидийной инфекцией / Н. В. Кунгуров, Н. М. Герасимова, Н. И. Скидан [и др.] // ИППП. – 2002. – № 1. – С. 20-24.
22. Липова, Е. В. Диагностика урогенитальных заболеваний, вызванных условно-патогенными микроорганизмами, у мужчин репродуктивного возраста / Е. В. Липова, М. Н. Болдырева, А. С. Чекмарев, К. Аджар // Росс. журнал кожных и венерич. болезней. – 2011. – № 3. – С. 52-55.
23. Молочков, В. А. Современный взгляд на патогенез и лечение персистирующей и хронической хламидийной урогенитальной инфекции / В. А. Молочков, А. Е. Гущин, Г. К. Спирина [и др.] // Росс. журнал кожных и венерич. болезней. – 2008. – № 2. – С. 61-64.
24. Петров, Н. А. Комплексный метод лечения хламидийных уретритов и их осложнений / Н. А. Петров // Всесоюзн. съезд дерматовенерол.: VI-й. – Тез. докл. – М., 1989. – Ч. 1. – С. 160-161.
25. Стехун, Ф. И. Раверон в комплексном лечении больных хроническим простатитом / Ф. И. Стехун // Вестн. дерматол. – 1987. – № 9. – С. 58-62.
26. Темников, В. Е. Лечение хронических уретритов и эндоцервицитов с учётом генотипирования антибиотикорезистентности к тетрациклинам и макролидам / В. Е. Темников, С. О. Водопьянов, Л. Ю. Сучков, В. А. Сусретов // Тез. науч. докл. IX Всерос. съезда дерматовенерол. – М., 2005. – Т. II. – С. 82-83.
27. Тиктинский, О. Л. Андрология / О. Л. Тиктинский, В. В. Михайличенко. – М., Медия Пресс, 1999. – С. 80-107.
28. Хачикян, Х. М. Сравнительные результаты лечения хронического уретропростатита, вызванного Chlamydia trachomatis / Х. М. Хачикян, А. С. Дадикян // Росс. научно-практич. конф. дерматовенерол.: Санкт-Петербургские дерматологич. чтения. Мат-лы конф., 2005. – С. 101.
29. Чеботарёв, В. В. Сравнительная эффективность различных схем лечения осложнённых форм урогенитального хламидиоза у мужчин / В. В. Чеботарёв, М. А. Гомберг // ИППП. – 2001. – № 3. – С. 18-21.

30. Чеботарёв, В. В. Урогенитальная хламидийная инфекция / В. В. Чеботарёв. – Ставрополь, 2011. – 206 с.
31. Чураков, А. А. Комплексная физиотерапия хронического простатита категории II / А. А. Чураков, В. М. Попков, С. П. Земсков, П. В. Глыбочко // Мужское здоровье: Матлы 3-й Всерос. конф. – М., 2006. – С. 84-85.
32. Шаплыгин, Л. В. Применение суппозиториев «Бивитекс» в лечении хронического простатита / Л. В. Шаплыгин, Д. М. Монаков // Первый Всеросс. образовательный курс: Мужское здоровье – междисциплинарная проблема. Лекции. – Кисловодск, 2007. – С. 155-156.
33. Якубович, А. И. Частота выявления Chlamydia trachomatis у больных смешанными урогенитальными инфекциями / А. И. Якубович, А. Р. Корепанов, А. Е. Чуприн, М. В. Рябкова // Сибирский журнал дерматол. и венерол. – 2005. – № 6. – С. 90.
34. Gottlieb, S. L. Screening and treating Chlamydia trachomatis genital infection to prevent pelvic inflammatory disease: interpretation of findings from randomized controlled trials / S. L. Gottlieb, F. Xu, R. C. Brunham // Sex Transm Dis. – 2013. – Vol. 40 (2). – P. 97-102.
35. Jain, A. Chlamydia point-of-care testing: where are we now? / A. Jain // Sex Transm. Infect. – 2013. – Vol. 89 (2) – P. 88-89.
36. Lee, Y. S. Chlamydia and male lower urinary tract diseases / Y. S. Lee, K. S. Lee // Korean J. Urol. – 2013. – Vol. 54 (2) – P. 73-77.
37. Levett, P. Evaluation of three automated nucleic acid amplification systems for detection of Chlamydia trachomatis and Neisseria gonorrhoeae in first-void urine specimens / P. Levett, K. Brandt, K. Olenius [et al.] // J. Clin. Microbiol. – 2008. – Vol. 46. – P. 2109-2111.

ОБЩИЕ ПРИНЦИПЫ ЛЕЧЕНИЯ ХЛАМИДИЙНОЙ ИНФЕКЦИИ, МИКСТ-ИНФЕКЦИИ И ИНФЕКЦИОННЫХ УРЕТРОПРОСТАТИТОВ

М. С. АСХАКОВ
Ставропольский государственный медицинский университет, Ставрополь

В обзоре представлены общие принципы лечения инфекций, передаваемых половым путём, и их осложнений в виде инфекционных уретропростатитов. Описаны результаты различных клинических исследований отечественных и зарубежных авторов.

Ключевые слова: урогенитальная хламидийная инфекция, гонококковая инфекция, лечение, уретрит, простатит

GENERAL PRINCIPLES OF TREATMENT OF CHLAMYDIAL INFECTION, MIXT-INFECTION AND INFECTIOUS URETHROPROSTATITIS

M. S. ASKHAKOV
Stavropol State Medical University, Stavropol

The review presents general principles for the treatment of sexually transmitted infections and their complications in the form of infectious urethroprostatitis. The results of various clinical studies of domestic and foreign authors are described.

Key words: urogenital chlamydial infection, gonococcal infection, treatment, urethritis, prostatitis

УДК 616.995.121 – 053.2/.4

ЭХИНОКОККОЗ В ДЕТСКОМ ВОЗРАСТЕ

А. Н. Мащенко [1], И. Н. Герасименко [1], О. С. Минаева [2]

[1] ФГБОУ ВО «Ставропольский государственный медицинский университет» Минздрава России, Ставрополь

[2] ФГБАОУ ВПО «Северо-Кавказский федеральный университет», Ставрополь

Мащенко Алина Николаевна, заочный аспирант кафедры детской хирургии с курсом ДПО ФГБОУ ВО «Ставропольский государственный медицинский университет» Минздрава России;
тел.: 89633877244; e-mail: alina.mashchenko@mail.ru

Герасименко Игорь Николаевич, кандидат медицинских наук, ассистент кафедры детской хирургии с курсом ДПО ФГБОУ ВО «Ставропольский государственный медицинский университет» Минздрава России;
тел.: 89187704217; e-mail: igor9551@yandex.ru

Минаева Ольга Сергеевна, студентка ФГБАОУ ВПО «Северо-Кавказский федеральный университет»;
тел.: 89624018702; e-mail: kimi_finster@mail.ru

Эхинококкоз человека относится к тяжелым паразитарным заболеваниям и поражает как разные слои населения, так и разные возрастные группы. Особый интерес к данному заболеванию проявляют хирурги и инфекционисты эндемических регионов ряда стран мира. По данным ВОЗ, в эндемичных районах показатели заболеваемости людей эхинококкозом составляют 50 случаев на 100 000 человек в год, а в некоторых частях Аргентины, Перу, Восточной Африки, Центральной Азии и Китая уровни распространенности

могут достигать 5-10 % [24]. Первичная заболеваемость в Российской Федерации составляет 0,39-0,37 случаев на 100 000 населения [4]. В 2012 году было 580 случаев эхинококкоза в 62 регионах (0,41 на 100 000 населения), в 2011 году – 536 случаев (0,38 на 100 000 населения) в 61 регионе [2]. Лидерами в структуре заболеваемости является Карачаево-Черкесская республика, Ямало-Ненецкий автономный округ и Чукотка, где ее величины в 9,7, 7,3 и 4,8 раз больше среднего показателя встречаемости эхинококкоза. На учёт ежегодно становится 63 ребёнка в возрасте до 14 лет, в том числе 16 детей в возрасте от 3 до 6 лет. С 2007 по 2012 год зарегистрировано более 200 случаев болезни у детей в 30 субъектах, больше в сельской местности – 148 случаев (66 %) [6].

На территории России зарегистрированы два вида цестод рода *Echinococcus Rudolphi* – *E. grawlosus*, вызывающий цистный эхинококкоз и гидатидоз, и *E. multilocularis*, приводящий к альвеолярному эхинококкозу и гидатидозу. Ареал альвеолярного эхинококкоза и гидатидоза охватывает 33 субъекта Российской Федерации [9]. Цистный эхинококкоз и гидатидоз зарегистрированы в большинстве субъектов Российской Федерации. Паразитов носят в себе не только дикие, но и домашние животные: крупный рогатый скот (1,9 %), овцы (1,29 %), свиньи (0,54 %). Больше всего эхинококкоз встречается у животных Краснодарского, Ставропольского краев, Башкирии, Ростовской, Оренбургской, Московской, Волгоградской, Астраханской областей [1]. Основными причинами неблагополучия по эхинококкозу являются: нарушение правил убоя сельскохозяйственных животных, несвоевременное проведение дегельминтизации собак и безнадзорное их содержание. Вследствие этого Ставропольский край, с его развитой сельскохозяйственной промышленностью, занимает лидирующую позицию. Несмотря на разработанные профилактические меры по борьбе с паразитом, информирование населения о болезни, показатели заболеваемости растут, и немалую долю составляют случаи редкого эхинококкоза и эхинококковых кист крупных и гигантских размеров [20-22].

Сочетанный эхинококкоз встречается у 6,5 % больных эхинококкозом, в том числе у 26,6 % с эхинококкозом легких. В большинстве случаев (82,4 %) диагностируется сочетанное поражение легких и печени, при этом чаще поражается правое легкое. При сочетанном эхинококкозе легких раньше и чаще осложняются кисты легкого (76,6 %), в то время как осложнения со стороны кист печени и других органов наблюдаются реже (23,4 %) [3, 7, 8, 12, 14].

Локализация и тактика лечения паразитарной кисты печени прямо пропорциональна виду гельминта. *Echinococcus veterenorum* вызывает поражение печени в 67,7 % случаев и характеризуется склонностью к диссеминации и рецидиву процесса в связи с наибольшим давлением гидатидной жидкости и наличием жизнеспособных сколексов. *Echinococcus hominis* поражает печень в 22,9 % случаев и обладает склонностью к рецидиву за счет миграции сколексов за пределы материнской кисты, т.е. в толщу фиброзной капсулы. *Echinococcus acephalocystis* вызывает поражение печени в 9,4 % случаев и проявляется отсутствием жизнеспособных элементов в эхинококковой жидкости, поэтому случаев диссеминации и рецидива заболевания не наблюдается [15, 23-27].

Согласно классификации Ассоциации гепатопанкреатобилиарных хирургов стран СНГ (XI Международная конференция хирургов-гепатологов России и стран СНГ, Омск, 15-17 сентября 2004 г.), были выделены следующие характеристики болезни: морфология ларвоцист, количество кист, наличие сочетанного поражения других органов, диаметр кисты, посегментная локализация кист, особенности локализации кисты, наличие и вид осложнений. Данная классификация применяется как в отношении эхинококкоза печени у взрослых, так и у детей. Классифицируя эхинококковые кисты печени у детей, А. Т. Пулатов (2004 г.) разделил их по размерам, включая объем паразитарного содержимого, количество кист. Отдельно выделены эхинококкоз легкого, печени и сочетанный эхинококкоз, тем самым сформированы принципы дальнейшей тактики хирургического лечения эхинококкоза [21]. Дополнительно имеется классификация ультразвуковых изображений эхинококковых кист (H. A. Gharbi), где отмечаются характер кисты, структурные особенности стенки и размер образования [10].

Основным принципом в лечении эхинококкоза у детей является хирургическое вмешательство [7, 8, 12-14]. Современная литература не отображает особенности течения паразитарной инфекции, встречаются данные об атипичном расположении или течении эхинококкоза у детей. К наиболее часто встречаемым формам болезни у детей относятся кистозный и альвеолярный эхинококкоз, также отмечаются случаи множественных гидатинозных кист печени [15-17, 19, 29-31].

По данным зарубежной литературы, клинические наблюдения свидетельствуют об атипичном расположении эхинококковых кист, что характеризует распространенность заболевания. Локализация эхинококковых кист для районов Индии включала лопаточную область, ладьевидную кость, селезенку, почки, поджелудочную железу, пояснично-крестцовую область, ягодичную мышцы, слизистую полость рта, паховый канал и др. Отсюда следует, что дифференциальная диагностика при визуализации какого либо кистозного образования расширяется.

Основные жалобы, предъявляемые детьми, – локальная болезненность, чувство «инородного тела», общее недомогание и редко – нарушение функции пораженного органа. Синхронное возникновение легочных и печеночных эхинококковых кист является редким проявлением эхино-

коккоза, которое наблюдается менее чем в 10 % случаев наблюдений. У детей, особенно мужского пола, легочный эхинококкоз встречается чаще, чем печеночные формы [32-47, 49].

На кафедре детской хирургии с курсом ДПО ФГБОУ ВО СтГМУ Минздрава России на базе ГБУЗ СК «Краевая детская клиническая больница» г. Ставрополя за период 1990-2015 гг. находилось 85 детей с первичным эхинококкозом печени. Чаще эхинококкоз выявлялся у детей дошкольного (25 %) и младшего школьного возраста (70 %). Эхинококкоз печени встречался чаще у мальчиков (61,7 %). В целом эхинококкоз печени отмечен у 66,4 % больных, сочетанный эхинококкоз печени и легких наблюдался у 33,6 % детей [4].

У всех детей заболевание выявлялось случайно – при обращении к педиатру с жалобами на боли в животе (преимущественно в правом подреберье) [12, 14, 15]. Паразитарные кисты у детей чаще локализовались в правой доле печени (80,0 %). В Арзгирском, Буденновском, Нефтекумском, Труновском районах и в г. Пятигорске заболевание часто выявлялось как случайная находка [5].

Для сравнения были изучены данные прикладного исследовательского проекта Самаркандского государственного медицинского института ITD-1109-11,3-27357 «Разработка методов диагностики, лечения и профилактики с учетом региональных особенностей охраны здоровья матери и ребенка». В исследование включены 627 больных эхинококкозом в возрасте 3-15 лет, оперированных в период с 1998 по 2010 гг. Сочетанные формы поражения внутренних органов диагностировались в 2 раза чаще у детей дошкольного возраста (21 %), чем в группах 7-12 (12 %) и 12-15 лет (10 %). У половины больных детей отмечалось изолированное поражение печени (47,4 %), несколько реже наблюдалось изолированное поражение легких (39,4 %), у 13,2 % больных имелось сочетанное поражение [26].

Сельских жителей было 71,5 % больных, городских – 28,5 %. Размеры кист варьировали от 20 до 300 мм. Печень подвергалась множественному поражению достоверно чаще, чем легкие (соответственно в 33,3 и 20,2 % случаев). Эхинококковые кисты печени имели осложненное течение у 29,7 % детей. Более чем у половины больных (54 %) констатированы цистобилиарные свищи. Нагноение содержимого кисты наблюдалось у 33,6 % пациентов. Немалую долю (12,4 %) среди всех осложнений кист печени занимало такое грозное осложнение, как прорыв кисты в брюшную полость. Более половины детей с эхинококкозом легких (51,4 %) поступало в клинику с осложненной формой заболевания. В структуре осложнений эхинококкоза легких у детей преобладали прорыв кисты за пределы паренхимы органа: в бронх (67,9 %), в плевральную полость (11,7 %) и одновременно в бронх и плевральную полость (3,7 %). Нагноение кисты легкого без явной клиники прорыва диагностировано в 16,7 % случаев [26].

Таким образом, анализируя выше представленные данные, можно предположить, что количество случаев заболевания среди детского населения гораздо выше, чем в официальной статистике. Для улучшения диагностики патологии у детей необходимо введение понятия «паразитарной настороженности», в которое вкладываются следующие разделы: эпидемиологическая настороженность, анамнестические данные (контакт с домашними животными, наличие подсобного хозяйства), лабораторно-диагностические данные, гипоацидное состояние желудочного сока [26]. При наличии какого-либо из разделов предполагается более детальное обследование пациента для исключения эхинококкоза любой локализации. Такой подход, как показывает наш опыт и анализ литературных данных, позволит выявить эхинококкоз на ранних этапах развития.

Литература

1. Алышева, Н. О. Эпидемиологический надзор за паразитарными инвазиями на примере эхинококкоза: автореф. дис. … канд. мед. наук: 14.00.30 – Эпидемиология / Н. О. Алышева. – Алматы, 2010. – 21 с.
2. Бессонов, А. С. Эхинококкозы в Российской Федерации / А. С. Бессонов // Медицинская паразитология и паразитарные болезни. – 2001. – № 4. – С. 3-7.
3. Ветшев, П. С. Эхинококкоз: современный взгляд на состояние проблемы / П. С. Ветшев, Г. Х. Мусаев // Анналы хирургической гепатологии. – 2006. – № 11. – С. 111-117.
4. Герасименко, И. Н. Эхинококкоз печени у детей / И. Н. Герасименко // Материалы Второго съезда хирургов Южного Федерального округа. – Пятигорск, 2009. – С. 254.
5. Герасименко, И. Н. Оптимизация лечебной тактики у детей с эхинококкозом печени: автореф. дис. … канд. мед. наук / И. Н. Герасименко. – Ростов-на-Дону, 2013. – 19 с.
6. Гузеева, Т. М. Состояние заболеваемости паразитарными болезнями в Российской Федерации и задачи в условиях реорганизации службы / Т. М. Гузеева // Медицинская паразитология и паразитарные болезни. – 2008. – № 1. – С. 3-11.
7. Дядьков, А. В. Диагностика и хирургическое лечение сочетанного эхинококкоза: автореф. дис. … канд. мед. наук / А. В. Дядьков. – Ставрополь, 2010. – 22 с.
8. Котлобовский, В. И. Результаты хирургического лечения эхинококкоза печени у детей / В. И. Котлобовский, С. П. Досмагамбетов, Б. К. Дженалаев [и др.] // Детская хирургия. – 2003. – № 5. – С. 17-20.
9. К вопросу о диагностике эхинококкоза у детей / А. М. Шамсиев [и др.] // X Российский Конгресс «Инновационные технологии в

педиатрии и детской хирургии». – Москва, 2011. – С. 429-430.
10. Классификация ультразвуковых изображений эхинококковых кист, ВОЗ, 2003 [Электронный ресурс] / http://www. http://endosono.ru/publicuzi/427-klassifikatsiya-ultrazvukovykh-izobrazhenij-ekhinokokkovykh-kist.html
11. Лечение эхинококкоза легких у детей / О. Н. Ушанева, И. Н. Герасименко М. Х.-М. Хабекирова, Р. А. Юсаева, О. Н. Лебединская // XVII Итоговая научная конференция студентов и молодых ученых с международным участием. – Ставрополь, 2009. – С. 405-406.
12. Махмадов, Ф. И. Сравнительная оценка хирургического лечения эхинококкоза печени / Ф. И. Махмадов, К. М. Курбанов, А. Д. Гулахмадов // Вестник Авиценны. – 2011. – № 2 (47). – С. 17-21.
13. Минаев, С. В. Новые подходы в лечении эхинококкоза печени у детей / С. В. Минаев, И. Н. Герасименко, Ч. Г. Гудиев // Практическая медицина. – 2012. – № 3. – С. 158-160.
14. Минаев, С. В. Комбинированное лечение эхинококкоза печени у детей / С. В. Минаев, И. Н. Герасименко // Сборник материалов XIV Конгресса педиатров – Москва, 15-18 февраля 2010. – С. 200.
15. Минаев, С. В. Лечение эхинококкоза печени у детей / С. В. Минаев [и др.] // Сборник материалов XIX Российского национального конгресса «Человек и лекарство», Москва, 12-16 апреля 2010. – С. 253-254.
16. Минаев, С. В. Современные походы в лечении эхинококкоза печени в детском возрасте / С. В. Минаев, И. Н. Герасименко, Н. И. Быков, С. В. Тимофеев // Вестник хирургии им. И. И. Грекова – 2013. – № 1. – С. 71-74.
17. Минаев, С. В. Лечение эхинококкоза печени / С. В. Минаев, И. Н. Герасименко, Н. И. Быков, С. В. Тимофеев // Российский симпозиум детских хирургов «Эндоскопическая хирургия в педиатрии». – Орел, 2012. – С. 21.
18. Назыров, Ф. Г. Классификация эхинококкоза печени и методов его хирургического лечения [Электронный ресурс] / Ф. Г. Назыров, Ф. А. Ильхамов // Материалы XI Международной конференции хирургов-гепатологов России и стран СНГ. – Омск, 15-17 сентября 2004 г. http://hepatoassociation.ru/ru/archives/649
19. Новые подходы в лечении эхинококкоза печени у детей / С. В. Минаев [и др.] // Практическая медицина. – 2012. – № 3. – С. 158-160.
20. Особенности хирургического лечения эхинококкоза печени у детей / Ж. А. Шамсиев [и др.] // Научно-практический журнал «Вестник экспериментальной и клинической хирургии» – Приложение 2. Материалы межрегиональной научно-практической конференции «Актуальные вопросы детской хирургии, травматологии и ортопедии», посвященной 90-летию со дня рождения А. И. Птицына – 6 июня, Воронеж, 2014. – С. 80-81.
21. Пулатов, А. Т. Эхинококкоз в детском возрасте / А. Т. Пулатов. – М.: «Медицина», 2004. – С. 20-148.
22. Современные аспекты лечения эхинококкоза печени у детей / С. В. Минаев, И. Н. Герасименко, Н. И. Быков, С. В. Тимофеев // Сборник научных статей научно-практической конференции 15 ежегодная неделя медицины Ставрополья. – Ставрополь, 14-16 сентября 2011. – С. 97-98.
23. Современные тенденции в диагностике и лечении эхинококкоза легких / А. З. Вафин, А. Н. Айдемиров, А. В. Дядьков [и др.] // Медицинский вестник Северного Кавказа. – № 1. – 2008. – С. 26-29.
24. Современные походы в лечении эхинококкоза печени в детском возрасте / С. В. Минаев [и др.] // Вестник хирургии им. И. И. Грекова – 2013. – № 1. – С. 71-74.
25. Хирургическая тактика при сочетанном полиорганном эхинококкозе у детей / А. М. Шамсиев [и др.] // Сборник тезисов II съезда детских хирургов Республики Узбекистан. – Ташкент, 2011. – С. 95-96.
26. Центр СМИ. Эхинококкоз. Информационный бюллетень № 377 март 2013 г. [Электронный ресурс]. – http://www.who.int/mediacentre/factsheets/fs377/ru/
27. Шангареева, Р. Х. Эхинококкоз печени у детей. Роль консервативной терапии / Р. Х. Шангареева // Практическая медицина. – 2014. – № 1 (77). – С. 78-83.
28. Шамсиев, Ж. А. Пути улучшения результатов хирургического лечения и профилактики рецидивов эхинококкоза у детей: автореф. дис. … д-ра мед. наук / Ж. А. Шамсиев – Ташкент, 2015. – 24 с.
29. Minaev, S. Laparoscopic surgery of splenic cysts in children / S. Minaev, I. Gerasimenko, I. Kirgizov, N. Bikov [et al.] // 17th European Congress. European Peadiatric Surgeons Association – Milan, 2016. – С. 248.
30. Gerasimenko, I. Echinococcus in children / I. Gerasimenko // The first scientific medical conference for students and young's researchers in English. – Stavropol: StSMA, 2009. – P. 8.
31. Minaev, S. The hydatid disease in children / S. Minaev, I. Gerasimenko, R. Tozurkaev // 3rd World congress of pediatric surgery. – New Delhi, India, October 21-24, 2010. – P. 226.
32. Lv, H. Surgical treatment of multiple hydatid cysts in the liver of a pediatric patient / H. Lv, Y. Jiang, G. Liu, S. Zhang, X. Peng // Am. J. Tropical Med. Hygiene. – 2015. – Vol. 92. – P. 595-598.
33. Radical versus conservative surgical treatment of liver hydatid cysts / H. O. El. Malki [et al.] // Br. J. Surg. – 2014. – Vol. 101. – P. 669-675.

34. Acute pericarditis secondary to hydatid cyst rupture: diagnosis by multimodality imaging / A. Cecconi [et al.] // Circulation. – 2013. – Vol. 128 (18). – P. 2073-2074.
35. About to burst. Lung and liver hydatid cysts / S. Chakrabarti, P. Garzon, A. Mohammed, M. Baqi, J. Keystone // Author Affiliation. – 2015. – Vol. 92. – P. 474-475.
36. Imaging in pulmonary hydatid cysts / M. K. Garg [et al.] // World J. Radiol. – 2016. – Vol. 8. – P. 581-587.
37. Multiple hepatic hydatid cysts / P. Saroey [et al.] // Archives of disease in childhood. – 2012. – Vol. 97. – P. 458.
38. Serbest, S. Unusual localization of a primary hydatid cyst scaphoid bone: a case report / S. Serbest, U. Tiftikci, A. Uludag // Medicine. – 2016. – Vol. 95. – P. e3290.
39. Unusually located primary hydatid cysts / N. Aksakal [et al.] // Ulus Cerrahi Derg. – 2016. – Vol. 32. – P. 130-133.
40. Solitary subcutaneous hydatid cyst / R. Vecchio [et al.] // Parasitology Int. – 2013. – V. 62. – P. 487-493.
41. Budke, C. M. Global socioeconomic impact of cystic echinococcosis / C. M. Budke, P. Deplazes, P. R. Torgerso // Emerging Inf. Dis. – 2006. – Vol. 12. – P. 296-303.
42. Kern, P. Echinococcus granulosus infection: clinical presentation, medical treatment and outcome / P. Kern // Langenbeck's Arch. Surg. – 2003. – Vol. 388. – P. 413-420.
43. Safioleas, M. Management of soft tissue echinococcosis / M. Safioleas [et al.] // Surgery. – 2006. – Vol. 139. – P. 855.
44. Kayaalp, C. Primary subcutaneous hydatid cysts: a review of 22 cases / C. Kayaalp, A. Dirican, C. Aydin // Inter. J. Surg. – 2011. – Vol. 9. – P. 117-121.
45. Primary hydatid cyst: an unusual cause of a mass in the supraclavicular region of the neck / I. Iynen [et al.] // J. Clin. Med. Res. – 2011. – Vol. 3. – P. 52-54.
46. Solitary subcutaneous hydatid cyst of gluteal area: an unusual localisation / A. Daoudi [et al.] // A case report. Annales de Chirurgie Plastique Esthetique. – 2008. – Vol. 53. – P. 448-451.
47. Imaging appearances of atypical hydatid cysts / A. Malik [et al.] // Indian J. Radiol. Imaging. – 2016. – Vol. 26. – P. 33-39.
48. Primary hydatid cyst of the retroperitoneum / M. D. Ibrahima Sall [et al.] // Am. J. Surg. – 2010. – Vol. 199. – P. 25-26.
49. Inguinal Hydatid cyst in a child: A rare case report / S. A. Wani [et al.] // Inter. J. Surg. Case Rep. – 2015. – Vol. 10. – P. 236-237.
50. Spontaneous expulsion of intact germinative membrane of liver hydatid cyst in a child / A. Tugba [et al.] // J. Ped. Surg. – 2008. – Vol. 43. – P. 23-25.
51. Intermuscular hydatid cyst in a 4-year-old child: a case report / L. Cankorkmaz [et al.] // J. Ped. Surg. – 2007. – Vol. 42. – P. 1946-1948.
52. Hydatid cyst in children: A 10-year experience from Iran / S. Aslanabadi, S. Zarrintan, S. Abdoli-Oskouei // African J. Paed. Surg. – 2013. – Vol. 10. – P. 140-144.

ЭХИНОКОККОЗ В ДЕТСКОМ ВОЗРАСТЕ

А. Н. МАЩЕНКО,
И. Н. ГЕРАСИМЕНКО, О. С. МИНАЕВА
Ставропольский государственный медицинский университет, Ставрополь
Северо-Кавказский федеральный университет, Ставрополь

В статье представлена сравнительная характеристика встречаемости эхинококкоза в географическом аспекте, а также в зависимости от вида эхинококка. Отображены распространенность и особенности течения заболевания в Ставропольском крае.

Ключевые слова: эхинококкоз, дети, заболеваемость

ECHINOCOCCOSIS IN CHILDHOOD

A. N. MASHCHENKO,
I. N. GERASIMENKO, O. S. MINAEVA
Stavropol State Medical University, Stavropol
North-Caucasian Federal University, Stavropol

The article presents a comparative characteristic of the occurrence of echinococcosis in a geographical aspect, and also depending on the type of echinococcus. The prevalence and features of the course of the disease in the Stavropol Territory are shown.

Key words: echinococcosis, children, morbidity

УДК 616.24-002-071-08

ВНЕБОЛЬНИЧНАЯ ПНЕВМОНИЯ: КЛИНИЧЕСКАЯ ЛЕКЦИЯ

А. В. Рыбас

ФГБОУ ВО «Ставропольский государственный медицинский университет» Минздрава России, Ставрополь

Внебольничная пневмония (ВП) – это острое заболевание, возникшее во внебольничных условиях (вне стационара или позднее четырех недель после выписки из него, или диагностированное в первые 48 часов от момента госпитализации), сопровождающееся симптомами инфекции нижних отделов дыхательных путей (лихорадка, кашель, выделение мокроты, возможно гнойной, боль в грудной клетке, одышка) и рентгенологическими признаками «свежих» очагово-инфильтративных изменений в легких при отсутствии очевидной диагностической альтернативы.

Внебольничная пневмония – широко распространенное заболевание у взрослых, занимающее ведущее место в структуре заболеваемости и смертности от инфекционных болезней в развитых странах. Наибольшую проблему для врачей представляют пациенты с тяжелой внебольничной пневмонией (ТВП), так как, несмотря на современные методы диагностики и лечения, летальность у данной категории больных остается высокой, а лечение является сложным и дорогостоящим. Рост актуальности вирусной пневмонии в последние годы обусловлен появлением и распространением в популяции пандемического вируса гриппа A/H1N1pdm2009, способного вызывать первичное поражение легочной ткани и развитие быстро прогрессирующей дыхательной недостаточности.

Классификация

С практической точки зрения, наиболее значимым является подразделение пневмоний на *внебольничные* и *нозокомиальные*. Следует подчеркнуть, что такое подразделение не связано с тяжестью течения заболевания: основным критерием разграничения является то окружение, в котором развилась пневмония. *В последнее время в отдельную группу стали выделять пневмонии, связанные с оказанием медицинской помощи (healthcare-associated pneumoniae)*. К этой категории, например, относятся пневмонии у лиц, находящихся в домах престарелых или других учреждениях длительного ухода (табл. 1).

Таблица 1

Классификация пневмонии

Внебольничная пневмония	Нозокомиальная пневмония	Пневмония, связанная с оказанием медицинской помощи
I. Типичная (у пациентов с отсутствием выраженных нарушений иммунитета): ✓ бактериальная; ✓ вирусная; ✓ грибковая; ✓ микобактериальная; ✓ паразитарная. II. У пациентов с выраженными нарушениями иммунитета: ✓ синдром приобретенного иммунодефицита (СПИД); ✓ прочие заболевания/патологические состояния. III. Аспирационная пневмония/абсцесс легкого	I. Собственно нозокомиальная пневмония II. Вентилятор-ассоциированная пневмония III. Нозокомиальная пневмония у пациентов с выраженными нарушениями иммунитета: ✓ у реципиентов донорских органов; ✓ у пациентов, получающих цитостатическую терапию.	I. Пневмония у обитателей домов престарелых II. Прочие категории пациентов: ✓ антибактериальная терапия в предшествующие 3 месяца; ✓ госпитализация (по любому поводу) в течение ≥2 суток в предшествующие 90 дней; ✓ пребывание в других учреждениях длительного ухода; ✓ хронический диализ в течение ≥30 суток; ✓ обработка раневой поверхности в домашних условиях; ✓ иммунодефицитные состояния/заболевания.

Этиология и патогенез

В 30-50 % случаев заболевание вызывает пневмококк (*Streptococcus pneumoniae*). Существенное значение в этиологии ВП имеют так называемые «атипичные» микроорганизмы, на долю которых приходится от 8 до 30 % случаев: *Chlamydophila pneumoniae, Mycoplasma pneumoniae и Legionella pneumophila.* К редким (3-5 %) возбудителям внебольничной пневмонии относятся: *Haemophilus influenzae, Staphylococcus aureus, Klebsiella pneumoniae*, еще реже – другие энтеробактерии. У некоторых категорий пациентов с недавним приемом антибиотиков, длительной терапией системными глюкокортикостероидами, с муковисцидозом, вторичными бронхоэктазами в этиологии тяжелой ВП существенно возрастает роль *Pseudomonas aeruginosa (P. aeruginosa).* Ча-

Рыбас Анна Викторовна, к.м.н., ассистент кафедры госпитальной терапии ФГБОУ ВО «Ставропольский государственный медицинский университет» Минздрава России;
тел.: 89624403967; e-mail: rybasdoc@mail.ru

стота встречаемости других бактериальных возбудителей – *Chlamydophila psittaci*, *Streptococcus pyogenes, Bordetella pertussis* обычно не превышает 2-3 %, а поражения легких, вызванные эндемичными микромицетами (*Histoplasma capsulatum, Coccidioides immitis* и другие), в России встречаются чрезвычайно редко. Тяжелые внебольничные пневмонии могут также вызывать респираторные вирусы, наиболее часто вирусы гриппа, коронавирусы, риносинцитиальный вирус, метапневмовирус человека, бокавирус человека.

Можно выделить четыре патогенетических механизма, с разной частотой обусловливающих развитие ВП:

- аспирация секрета ротоглотки;
- вдыхание аэрозоля, содержащего микроорганизмы;
- гематогенное распространение микроорганизмов из внелегочного очага инфекции (эндокардит с поражением трикуспидального клапана, септический тромбофлебит);
- непосредственное распространение инфекции из соседних пораженных органов (например, при абсцессе печени) или в результате инфицирования при проникающих ранениях грудной клетки.

Необходимо отметить, что основными являются первые два из вышеперечисленных механизмов. Аспирация содержимого ротоглотки – главный путь инфицирования респираторных отделов легких и основной патогенетический механизм развития внебольничной пневмонии.

Клиническая картина

Классические признаки пневмонии (острая лихорадка в начале заболевания, кашель с мокротой, характерные изменения при перкуссии и аускультации, лейкоцитоз и др.) у многих пациентов могут отсутствовать. Примерно у 25 % больных старше 65 лет отсутствует лихорадка, лейкоцитоз отмечается лишь у 50-70 %, а клиническая симптоматика может быть представлена утомляемостью, слабостью, тошнотой, анорексией, болями в животе, нарушением сознания. Нередко ВП «дебютирует» симптомами декомпенсации сопутствующих заболеваний.

Подозрение на пневмонию должно возникать при наличии у больного лихорадки в сочетании с жалобами на кашель, одышку, отделение мокроты и/или боли в груди. Больные часто жалуются на немотивированную слабость, утомляемость, сильное потоотделение по ночам.

Классическими объективными признаками ВП являются укорочение (тупость) перкуторного звука над пораженным участком легкого, локально выслушиваемое бронхиальное дыхание, фокус звучных мелкопузырчатых хрипов или крепитации, усиление бронхофонии и голосового дрожания. У части пациентов объективные признаки внебольничной пневмонии могут отличаться от типичных или отсутствовать вовсе (примерно у 20 % больных).

Диагностика

Диагноз пневмонии является определенным при наличии у больного рентгенологически подтвержденной инфильтрации легочной ткани и двух клинических признаков из числа следующих:

- острая лихорадка в начале заболевания;
- кашель с мокротой;
- физикальные признаки (фокус крепитации, мелкопузырчатые хрипы, жесткое бронхиальное дыхание, укорочение перкуторного звука);
- лейкоцитоз более 10×10^9/л и/или палочкоядерный сдвиг.

Помимо сбора анамнеза и физикального обследования, диагностический минимум должен включать лабораторные и инструментальные исследования, позволяющие установить диагноз пневмонии. К обязательным исследованиям при ВП относят:

- рентгенографию органов грудной полости в передней прямой и боковой проекциях;
- пульсоксиметрию (при $Sp(a)O_2 < 90$ % показано исследование газов артериальной крови – PO_2, PCO_2, pH, бикарбонатов);
- развернутый общий анализ крови с определением уровня эритроцитов, гематокрита, лейкоцитов, тромбоцитов, лейкоцитарной формулы;
- биохимический анализ крови (мочевина, креатинин, электролиты, печеночные ферменты, билирубин, глюкоза, альбумин);
- электрокардиографическое исследование в стандартных отведениях.

Микробиологические исследования при внебольничной пневмонии включают:

- бактериологическое исследование респираторного образца;
- бактериологическое исследование крови;
- экспресс-тесты по выявлению пневмококковой и легионеллезной антигенурии;
- исследование респираторного образца на грипп методом ПЦР (во время эпидемии в регионе, при наличии клинических и/или эпидемиологических данных).

В качестве дополнительных инструментальных методов у пациентов с ВП могут выполняться компьютерная томография (КТ) и ультразвуковое исследование (УЗИ) органов грудной полости, фибробронхоскопия; при наличии плеврального выпота – плевральная пункция и последующие цитологическое, биохимическое и микробиологическое исследование плевральной жидкости.

Рентгенологическая диагностика

Лучевое исследование больных ВП должно начинаться с обзорной рентгенографии органов грудной полости в передней прямой и боковой проекциях. При неизвестной локализации воспалительного процесса целесообразно выполнять снимок в правой боковой проекции. Рентгеноскопия не является обязательной, ее применение ограничено клиническими ситуациями, в которых необходимо дифференцировать изменения в легочной ткани и скопление жидкости в плевральной полости. Изменение положения тела при рентгеноскопии позволяет выявить смещение свободного плеврального выпота и наметить место для выполнения плевральной

пункции. Однако в настоящее время эта задача решается с помощью трансторакального УЗИ плевры и плевральной полости.

Основной рентгенологический признак внебольничной пневмонии – локальное снижение воздушности легочной ткани (инфильтрация) за счет накопления воспалительного экссудата в респираторных отделах (рис. 1, 2).

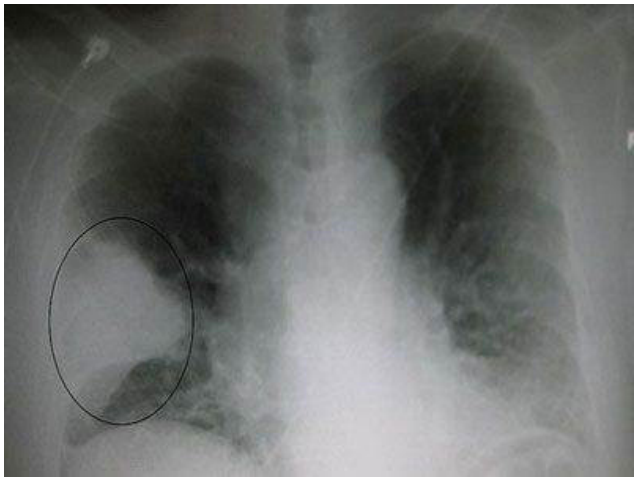

Рис. 1. Рентгенограмма органов грудной полости в прямой проекции. Очаг затемнения справа в нижней доле.

Рис. 2. Рентгенограмма органов грудной полости в прямой проекции. В правом реберно-диафрагмальном синусе видно гомогенное затемнение, которое сливается с куполом диафрагмы. Верхняя граница затемнения имеет форму мениска. Выпот в правую плевральную полость в небольшом объеме.

У 2-5 % больных ВП рентгенологическая картина не типична, или сходные с пневмонией клинические проявления обусловлены другим патологическим процессом. В этих случаях рентгенографическое исследование может быть дополнено рядом специальных методик, среди которых наибольшее клиническое значение имеет КТ. Показания к КТ легких при предполагаемой внебольничной пневмонии:

- у пациента с очевидной клинической симптоматикой пневмонии изменения в легких на рентгеновских снимках отсутствуют;
- нетипичные для ВП изменения на рентгенограммах – любые сомнения в правильности такой трактовки являются веским аргументом в пользу проведения КТ;
- рецидивирующая или затяжная пневмония, при которой длительность существования инфильтративных изменений в легочной ткани превышает один месяц (в таких случаях причиной повторного возникновения или длительного сохранения изменений в легочной ткани может являться стеноз крупного бронха, обусловленный в том числе злокачественным новообразованием).

Рентгенологические изменения чаще носят односторонний характер, распространяются на один или два бронхолегочных сегмента. Рентгенологическая и КТ-картина ВП определяется типом инфильтрации легочной ткани и стадией воспалительного процесса. Альвеолярный тип инфильтрации (консолидация) при пневмонии наблюдается в случае заполнения воспалительным экссудатом воздухосодержащих альвеол, альвеолярных мешков, альвеолярных ходов и респираторных бронхиол. В результате часть легочной ткани становится безвоздушной. Отличительными особенностями являются средняя интенсивность тени уплотненного участка легкого, тканевая плотность при КТ, а также видимость в зоне уплотнения воздушных просветов бронхов (симптом воздушной бронхографии). Такой тип изменений определяется как плевропневмония. Интерстициальный тип инфильтрации (матовое стекло) наблюдается при заполнении воспалительным экссудатом межальвеолярных пространств. При рентгенологическом исследовании характеризуется низкой (малой) интенсивностью тени уплотненного участка. Более достоверно симптом матового стекла определяется при высокоразрешающей КТ легких – видимость стенок бронхов и элементов сосудистого рисунка в зоне инфильтрации. Очаговый тип инфильтрации отличается неоднородной структурой, состоящей из многочисленных полиморфных, центрилобулярных очагов с нечеткими контурами, часто сливающихся друг с другом. В основе данного типа инфильтрации лежит переход воспалительного процесса из мелких внутридольковых бронхов в окружающую их легочную ткань.

Обратное развитие воспалительного процесса связано со снижением интенсивности тени инфильтрации вплоть до полного ее исчезновения. Длительность обратного развития пневмонии может различаться в широких пределах, но обычно составляет 3-4 недели. Контрольные рентгенологическое и КТ-исследование в эти сроки позволяют выявить нормальную картину или остаточные изменения в легких в виде локальных участков уплотнения легочной ткани или деформации легочного рисунка при отсутствии клинических симптомов заболевания.

Лабораторные методы исследования

Всем пациентам с внебольничной пневмонией рекомендуются культуральное исследование

крови, бактериоскопия и бактериологическое исследование респираторного образца (мокрота, трахеальный аспират, образцы, получаемые при бронхоскопии) и экспресс-тесты по выявлению пневмококковой и легионеллезной антигенурии.

По показаниям могут проводиться бактериологическое исследование других клинических образцов (например, плевральной жидкости) и использоваться другие методы исследования – иммуносерологические, ПЦР, направленные на выявление и идентификацию респираторных вирусов, «атипичных» и редко встречающихся «типичных» бактериальных возбудителей.

Культуральное исследование крови проводится до начала терапии, для выполнения исследования получают два образца венозной крови из разных периферических вен. При непродуктивном кашле у пациентов с тяжелой ВП может быть предпринята попытка получения индуцированной мокроты, однако ее целесообразность в каждом конкретном случае должна определяться индивидуально. Современные методы обнаружения респираторных вирусов основаны на выявлении РНК/ДНК возбудителей с помощью ПЦР и антигенов методами иммунохроматографии, ИФА, иммунофлюоресценции. ***Обследование на грипп должно проводиться всем пациентам с тяжелой ВП во время эпидемии гриппа в регионе, либо при наличии клинических или эпидемиологических данных, свидетельствующих о возможном инфицировании!*** В качестве клинического материала при подозрении на грипп предпочтительнее использовать мокроту или инвазивные респираторные образцы (бронхоальвеолярный лаваж, трахеальный аспират), при невозможности их получения – мазки из носоглотки и задней стенки глотки; наибольшей чувствительности удается добиться при комбинации мазков из обоих локусов.

Общие принципы лечения

Госпитализация при подтвержденном диагнозе внебольничной пневмонии показана при наличии, как минимум, одного из нижеследующих признаков:

- данные физического обследования: частота дыхания ≥30/мин; диастолическое артериальное давление ≤60 мм рт. ст.; систолическое артериальное давление <90 мм рт. ст.; частота сердечных сокращений ≥125/мин; температура <35,5 °С или ≥39,9 °С; нарушение сознания;
- лабораторные и рентгенологические данные: количество лейкоцитов периферической крови $<4{,}0\times10^9$/л или $>20{,}0\times10^9$/л; SaO_2 <92 % (по данным пульсоксиметрии), PaO_2 <60 мм рт. ст. и/или $PaCO_2$ >50 мм рт. ст. при дыхании комнатным воздухом; креатинин сыворотки крови >176,7 мкмоль/л или азот мочевины >7,0 ммоль/л; пневмоническая инфильтрация, локализующаяся более чем в одной доле; наличие полости (полостей) распада; плевральный выпот; быстрое прогрессирование очагово-инфильтративных изменений в легких (увеличение размеров инфильтрации >50 % в течение ближайших 2-х суток); гематокрит <30% или гемоглобин <90 г/л; внелегочные очаги инфекции (менингит, септический артрит и др.); сепсис или полиорганная недостаточность, проявляющаяся метаболическим ацидозом (pH <7,35), коагулопатией;
- невозможность адекватного ухода и выполнения всех врачебных предписаний в домашних условиях.

Вопрос о предпочтительности стационарного лечения внебольничной пневмонии может быть рассмотрен в следующих случаях:

- возраст старше 60 лет;
- наличие сопутствующих заболеваний (хронический бронхит/хроническая обструктивная болезнь легких, бронхоэктазы, злокачественные новообразования, сахарный диабет, хроническая почечная недостаточность, застойная сердечная недостаточность, хронический алкоголизм, наркомания, выраженный дефицит массы тела, цереброваскулярные заболевания);
- неэффективность стартовой антибактериальной терапии;
- беременность;
- желание пациента и/или членов его семьи.

Показания к госпитализации больных с ВП в ОРИТ определяются с помощью рекомендаций IDSA/ATS (Американского торакального общества и Американского общества инфекционных болезней), а также шкалы SMART-COP, максимально учитывающей проявления сепсис-индуцированной органной дисфункции и дыхательные расстройства. Критерии IDSA/ATS основаны на использовании двух «больших» и девяти «малых» критериев ТВП (табл. 2). Наличие одного «большого» или трех «малых» критериев является показанием к госпитализации пациента в ОРИТ.

Таблица 2

IDSA/ATS критерии тяжелой внебольничной пневмонии

«Большие» критерии: ➢ Выраженная дыхательная недостаточность, требующая ИВЛ ➢ Септический шок (необходимость введения вазопрессоров)
«Малые» критерии [1]: ➢ ЧДД ≥30/мин ➢ PaO_2/FiO_2 ≤250 ➢ Мультилобарная инфильтрация ➢ Нарушение сознания ➢ Уремия (остаточный азот мочевины [2] ≥20 мг/дл) ➢ Лейкопения (лейкоциты $<4\times10^9$/л) ➢ Тромбоцитопения (тромбоциты $<100\times10^{12}$/л) ➢ Гипотермия (<36 °С) ➢ Гипотензия, требующая интенсивной инфузионной терапии

Примечание. [1] – могут учитываться дополнительные критерии – гипогликемия (у пациентов без сахарного диабета), гипонатриемия, необъяснимые другими причинами метаболический ацидоз/повышение уровня лактата, цирроз, аспления, передозировка/резкое прекращение приема алкоголя у зависимых пациентов; [2] – остаточный азот мочевины = мочевина, ммоль/л / 2,14.

Всем пациентам с внебольничной пневмонией показаны назначение системных антимикробных препаратов и адекватная инфузионная терапия, по показаниям используются другие фармакологические методы лечения – глюкокортикостероиды, иммуноглобулины, респираторная поддержка.

С целью профилактики системных тромбоэмболий при ТВП показано назначение низкомолекулярных гепаринов или нефракционированного гепарина, для профилактики стрессовых язв используются антисекреторные препараты; рекомендуется ранний перевод пациентов на энтеральное питание.

Антимикробная терапия

Для лечения внебольничной пневмонии используются антибактериальные препараты: β-лактамные антибиотики, макролиды, фторхинолоны и другие группы антибиотиков. Рекомендации по выбору антимикробной терапии в случае выявления конкретного возбудителя ВП представлены в таблице 3. При ТВП назначение антибиотиков должно быть неотложным; отсрочка с началом лечения на 4 часа и более существенно ухудшает прогноз. В случае развития септического шока это время целесообразно сократить до 1 часа.

Таблица 3

Рекомендации по эмпирической антимикробной терапии тяжелой ВП

Категория пациентов	Антимикробная терапия
Пациенты без факторов риска инфицирования *P. aeruginosa* [1] и аспирации	Цефтриаксон, цефотаксим, амоксициллин/клавуланат, ампициллин/сульбактам, цефепим, цефтаролин, эртапенем в/в + азитромицин или кларитромицин в/в *или* Моксифлоксацин, левофлоксацин в/в + цефтриаксон, цефотаксим в/в
Пациенты с факторами риска инфицирования *P. aeruginosa* [1]	Пиперациллин/тазобактам, цефепим, меропенем, имипенем/циластатин в/в + ципрофлоксацин или левофлоксацин в/в [2] *или* Пиперациллин/тазобактам, цефепим, меропенем, имипенем/циластатин в/в + аминогликозид II-III поколения [3] в/в + азитромицин или кларитромицин в/в *или* Пиперациллин/тазобактам, цефепим, меропенем, имипенем/циластатин в/в + аминогликозид II-III поколения [3] в/в + моксифлоксацин или левофлоксацин в/в
Пациенты с подтвержденной/предполагаемой аспирацией	Амоксициллин/клавуланат, ампициллин/сульбактам, пиперациллин/тазобактам, эртапенем, меропенем, имипенем/циластатин в/в *или* Цефтриаксон, цефотаксим в/в + клиндамицин или метронидазол в/в

Примечание. [1] – длительная терапия системными глюкокортикостероидами в фармакодинамических дозах, муковисцидоз, вторичные бронхоэктазы, недавний прием системных антимикробных препаратов; [2] – левофлоксацин назначается в дозе 500 мг 2 раза в сутки; [3] – могут использоваться гентамицин, амикацин, тобрамицин; выбор зависит от региональных/локальных данных чувствительности *P. aeruginosa.*

Стартовая терапия при тяжелой внебольничной пневмонии предполагает внутривенное введение антибиотиков, так как данный путь доставки обеспечивает наиболее высокую и предсказуемую биодоступность, не зависящую от полноты и скорости всасывания препаратов. По мере клинической стабилизации возможен перевод пациента на пероральный прием антибиотика в рамках концепции ступенчатой терапии.

У пациентов без факторов риска эмпирическая антибактериальная терапия предусматривает назначение препаратов, активных в отношении наиболее вероятных «типичных» бактериальных возбудителей (в первую очередь *S. pneumoniae*) и *L. pneumophila*: цефалоспоринов III поколения без антисинегнойной активности, цефепима, ингибиторозащищенных аминопенициллинов или эртапенема, которые должны назначаться в комбинации с макролидом для внутривенного введения.

Первоначальная оценка эффективности стартового режима антибактериальной терапии должна проводиться через 48-72 часа после начала лечения. Основными критериями эффективности в эти сроки являются снижение температуры тела, выраженности интоксикации, дыхательной недостаточности. Если у пациента сохраняются высокая лихорадка и интоксикация, прогрессируют симптомы заболевания, или развиваются осложнения, терапия расценивается как неэффективная. В этом случае необходимо пересмотреть выбранный режим.

При положительной динамике следует перевести пациента на пероральные антибиотики в рамках ступенчатой терапии, которая предполагает их двухэтапное применение: терапия начинается с внутривенного введения антибиотика с последующим переходом на пероральный прием того же препарата, либо препарата со сходным спектром активности и механизмом действия. Переход осуществляется сразу после стабилизации клинического состояния пациента. При тяжелой ВП неуточненной этиологии продолжительность терапии должна составлять 10 дней. Более длительные курсы (14-21 день) рекомендуются при развитии осложнений (эмпиемы, абсцесса), наличии внелегочных очагов, инфицировании такими возбудителями, как *S. aureus*, *Legionella* spp., неферментирующие микроорганизмы (*P. aeruginosa* и др.).

Противовирусные препараты

Среди противовирусных препаратов наибольшее клиническое значение при тяжелой внебольничной пневмонии принадлежит ингибиторам нейраминидазы – оселтамивиру и занамивиру, обладающим высокой активностью в отношении вирусов гриппа А и Б.

Использование препаратов в тяжелых случаях инфицирования вирусами гриппа улучшает прогноз, сокращает продолжительность выделения вируса. Эффективность препаратов выше при их раннем назначении (<48 ч с момента появления симптомов). Среди циркулирующих в настоящее

время вирусов гриппа А (H3N2, H1N1pdm2009) устойчивые к оселтамивиру штаммы встречаются редко, все они сохраняют чувствительность к занамивиру.

Оселтамивир и занамивир обладают сопоставимой эффективностью при гриппе, однако у пациентов, нуждающихся в ИВЛ, препаратом выбора является выпускающийся в пероральной форме оселтамивир. Занамивир также должен с осторожностью применяться у пациентов с хронической обструктивной болезнью легких и бронхиальной астмой ввиду риска усиления бронхообструкции. Длительность применения противовирусных препаратов (оселтамивир, занамивир) обычно составляет 5-10 дней.

Осложнения

К числу осложнений внебольничной пневмонии относят: плевральный выпот (неосложненный и осложненный); эмпиему плевры; деструкцию/абсцедирование легочной ткани; острый респираторный дистресс-синдром; острую дыхательную недостаточность; септический шок; вторичную бактериемию, сепсис, гематогенные очаги отсева; перикардит; миокардит; нефрит и другие. Особое значение (в том числе с точки зрения планируемой антибактериальной терапии) имеют гнойно-деструктивные осложнения заболевания.

Абсцесс легкого характеризуется формированием ограниченной полости в легочной ткани в результате ее некроза и гнойного расплавления. Развитие абсцесса легкого связывается, прежде всего, с анаэробными возбудителями – *Bacteroides* spp., *Fusobacterium nucleatum*, *Peptostreptococcus* spp. и другими – нередко в сочетании с энтеробактериями или *S. aureus*. Антибиотиками выбора являются амоксициллин/клавуланат, ампициллин/сульбактам, цефоперазон/сульбактам, тикарциллин/клавуланат внутривенно. К альтернативным препаратам относятся: цефалоспорины III–IV поколений, ципрофлоксацин или левофлоксацин + метронидазол или карбапенемы. Длительность терапии определяется индивидуально, но, как правило, составляет не менее 3-4 недель.

Эмпиема плевры (гнойный плеврит) характеризуется скоплением гноя в плевральной полости (выпот с количеством лейкоцитов >25 000 мл с преобладанием полиморфноядерных форм и/или с обнаружением при бактериоскопии или посеве микроорганизмов и/или pH <7,1). Основными возбудителями эмпиемы плевры являются анаэробы, нередко в сочетании с грамотрицательными аэробными бактериями. В большинстве случаев удается осуществить этиотропную антибактериальную терапию с учетом данных микробиологического исследования содержимого плевральной полости. Если гнойный выпот оказывается стерильным, следует назначать антибиотики (или их комбинацию), обладающие активностью в отношении вероятных возбудителей – в случаях так называемой острой постпневмонической эмпиемы плевры это, прежде всего, *S. pneumoniae*, *S. pyogenes*, *S. aureus* и *H. influenzae*. В данной клинической ситуации предпочтение следует отдавать цефалоспоринам III-IV поколения. Реже (при подостром/хроническом течении эмпиемы) этиологическое значение приобретают анаэробные стрептококки, бактероиды и энтеробактерии. В этой связи препаратами выбора являются амоксициллин/клавуланат, ампициллин/сульбактам, цефоперазон/сульбактам, тикарциллин/клавуланат, а к альтернативным относятся цефалоспорины III-IV поколений, карбапенемы. Наряду с антибактериальной терапией, как правило, приходится прибегать к торакотомическому дренированию и в редких случаях – к торакоскопии и декортикации.

Профилактика

Наиболее эффективными средствами профилактики внебольничной пневмонии в настоящее время являются пневмококковые и гриппозные вакцины. С целью специфической профилактики инвазивных пневмококковых инфекций, в том числе пневмококковой ВП с бактериемией у взрослых используется 23-валентная неконъюгированная вакцина, содержащая очищенные капсулярные полисахаридные антигены 23 серотипов *S. pneumonia* и 13-валентная пневмококковая конъюгированная вакцина. Вакцинация пневмококковой вакциной рекомендуется группам лиц с высоким риском развития инвазивных пневмококковых инфекций. К ним относятся:

- пациенты в возрасте 65 лет и старше;
- лица с сопутствующими хроническими заболеваниями бронхолегочной (хроническая обструктивная болезнь легких, эмфизема, бронхиальная астма), сердечно-сосудистой систем, сахарным диабетом, с хроническими заболеваниями печени (включая цирроз), хронической почечной недостаточностью, нефротическим синдромом, алкоголизмом, кохлеарными имплантами, ликвореей, функциональной или органической асплением (серповидно-клеточная анемия, спленэктомия);
- пациенты с иммунодефицитом (ВИЧ-инфекция, злокачественные новообразования, иммуносупрессивная терапия и др.);
- лица, проживающие в домах престарелых и других учреждениях закрытого типа;
- курильщики.

Иммунокомпрометированные пациенты старше 50 лет, в том числе лица с хронической почечной недостаточностью и нефротическим синдромом, с анатомической или функциональной асплением, ликворными шунтами, кохлеарными имплантами должны быть первоначально вакцинированы однократно конъюгированной, а затем (не ранее чем через 8 недель) полисахаридной пневмококковой вакциной. Если пациенты с указанными факторами риска ранее получали полисахаридную вакцину, им рекомендуется введение конюъгированной вакцины (не ранее чем через 12 месяцев с момента последней вакцинации).

РЕКОМЕНДУЕМАЯ ЛИТЕРАТУРА

1. Клинические рекомендации. Пульмонология / под ред. А. Г. Чучалина – М: ГЭОТАР-Медиа, 2008. – 240 с.
2. Российские клинические рекомендации по диагностике, лечению тяжелой внебольничной пневмонии / под ред. А. Г. Чучалина – М., 2014. – 110 с.
3. Трубников, Г. В. Руководство по клинической пульмонологии / Г. В. Трубников. – М.: Медицинская книга, Н. Новгород: Издательство НГМА, 2001. – 402 с.
4. Andes, D. Pharmacokinetic and pharmacodynamic properties of antimicrobials in the therapy of respiratory tract infections / D. Andes // Curr. Opin. Infect. Dis. – 2001. – Vol. 14. – P. 165-172.
5. Guidelines on diagnosis and management of community acquired pneumonia: adult // New England J. Med. – 2008. – Vol. 336. – P. 243-250.
6. Heffelfinger, J. D. Management of community-acquired pneumonia in the era of pneumococcal resistance: a report from the Drug Resistant S. pneumoniae Therapeutic Working Group / J. D. Heffelfinger, S. F. Dowell, J. H. Jorgensen [et al.] // Arch. Intern. Med. – 2000. – Vol. 160. – P. 1399-1408.
7. Metlay, J. P. Update of community-acquired pneumonia: impact of antibiotic resistance on clinical outcomes / J. P. Metlay // Curr. Opin. Infect. Dis. – 2002. – Vol. 15. – P. 163-167.
8. Metersky, M. L. Community-acquired pneumonia: process of care studies / M. L. Metersky // Curr. Opin. Infect. Dis. – 2002. – Vol. 15. – P. 169-174.
9. Prevention and Control of Influenza. Recommendations of the Advisory Committee on Immunization Practices (ACIP) // Mortal. Morbid. Wkly Rep. Recomm. Rep. – 2005. – Vol. 54. – P. 1-40.
10. Robenshtok, E. Empiric antibiotic coverage of atypical pathogens for community acquired pneumonia in hospitalized adults / E. Robenshtok, D. Shefet, A. Gafter-Gvili [et al.] // Cochrane Database Syst. Rev. – 2008. – Vol. 14. – P. 4418-4428.

ВНЕБОЛЬНИЧНАЯ ПНЕВМОНИЯ: КЛИНИЧЕСКАЯ ЛЕКЦИЯ

А. В. РЫБАС
Ставропольский государственный медицинский университет, Ставрополь

В лекции изложены вопросы клиники, диагностики и лечения внебольничной пневмонии. Представлены диагностические критерии и алгоритмы лечении внебольничной пневмонии. Особое внимание уделяется антибактериальной терапии, в том числе приводятся показания к антибактериальной терапии.

Ключевые слова: внебольничная пневмония, антибактериальная терапия

COMMUNITY-ACQUIRED PNEUMONIA: CLINICAL LECTURE

A. V. RYBAS
Stavropol State Medical University, Stavropol

The lecture outlines the issues of the clinic, diagnosis and treatment of community-acquired pneumonia. Diagnostic criteria and algorithms for the treatment of community-acquired pneumonia are presented. Particular attention is paid to antibacterial therapy, including indications for antibiotic therapy.

Key words: community-acquired pneumonia, antibacterial therapy

УДК 616.61-005.4

ИШЕМИЧЕСКАЯ БОЛЕЗНЬ ПОЧЕК

Л. В. Бородина

ФГБОУ ВО «Ставропольский государственный медицинский университет» Минздрава России, Ставрополь

Ишемическая болезнь почек (ИБП) – хроническое заболевание почек, обусловленное гемодинамически значимым сужением магистральных почечных артерий атеросклеротическими бляшками и проявляющееся признаками глобальной почечной гипоперфузии, прогрессирующей артериальной гипертензией (АГ), снижением скорости клубочковой фильтрации и нарастающим нефросклерозом.

Атеросклеротическая бляшка в почечной артерии и вид почки в стадии сморщивания изображены на рис. 1.

Бородина Людмила Викторовна, к.м.н., ассистент кафедры госпитальной терапии ФГБОУ ВО «Ставропольский государственный медицинский университет» Минздрава России;
тел.: 89097743664; e- mail: dr.borodina@yandex.ru

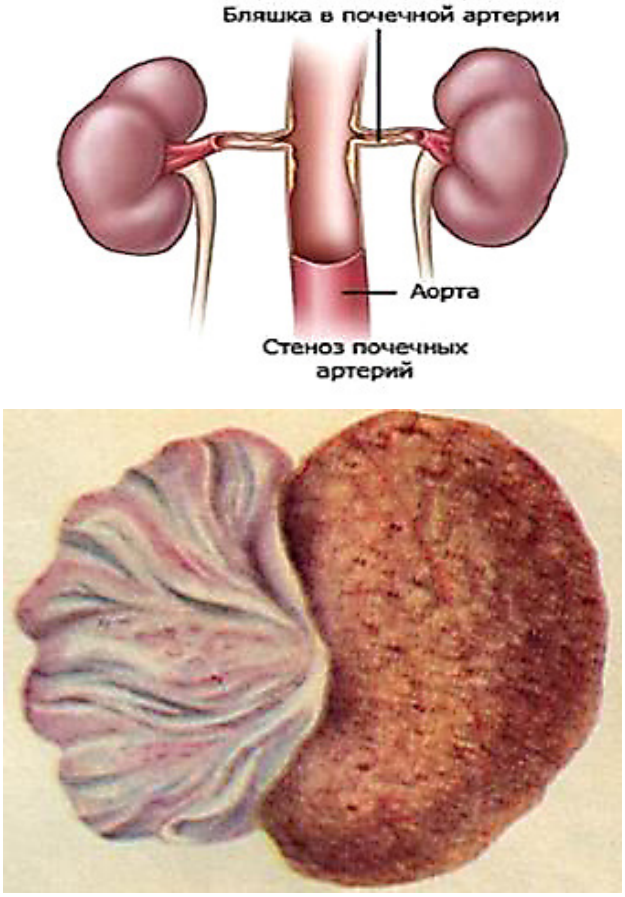

Рис. 1. Атеросклеротическое поражение почечной артерии и нефросклеротическая трансформация почки.

Эпидемиология

В связи с неудовлетворительной диагностикой точная распространённость ИБП не установлена. Многие случаи заболевания не выявляются при жизни и не регистрируются на аутопсии. Это обусловлено тем, что у данной категории пациентов симптомы хронической почечной недостаточности (ХПН) длительно носят умеренный характер, а сердечно-сосудистая патология выступает на первый план как в клиническом плане, так и как непосредственная причина смерти.

В настоящее время процент больных с хронической болезнью почек среди причин терминальной ХПН увеличивается, что связано с увеличением продолжительности жизни и распространенности атеросклероза на фоне увеличения встречаемости факторов риска.

ИБП – одна из ведущих причин ХПН у пожилых. Атеросклеротический стеноз почечных артерий (АСПА) обусловливает не менее 15 % всех случаев АГ, в том числе первоначально расцениваемой как эссенциальная, рефрактерной к комбинации двух и более классов антигипертензивных препаратов. У больных, длительно страдающих сахарным диабетом II типа, частота АСПА достигает 20-25 %. Особенно часто АСПА обнаруживают у больных распространённым и осложнённым атеросклерозом. ИБП выявляется у 15 % лиц, погибших от острого нарушения мозгового кровообращения.

Этиология

Факторы риска, механизмы развития и прогрессирования ИБП являются общими, параллельно протекающими в церебральной, ренальной, кардиальной системах организма, т.е. этиология ИБП является общей для других клинических вариантов атеросклероза.

АСПА, как правило, формируется при сочетании нескольких сердечно-сосудистых факторов риска и их выраженности, особо важная роль принадлежит сахарному диабету, курению, мужскому полу и старшему возрасту.

Патогенез

Гемодинамически значимым считают стеноз почечной артерии, равный или превышающий 50 % её просвета. Просвет нормального сосуда и атеросклеротически измененного сосуда показаны на рис. 2.

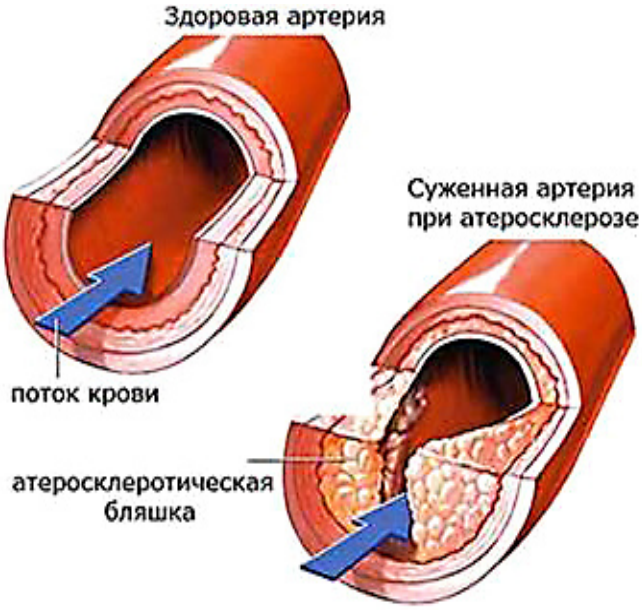

Рис. 2. Вид здорового сосуда и сосуда с атеросклеротическими бляшками.

Становление и прогрессирование ИБП определяются нарастающей глобальной гипоперфузией и ишемией почечной ткани, индуцирующей активацию ренин-ангиотензин-альдостероновой системы, гиперпродукцию множества вазоконстрикторных медиаторов (эндотелин, вазопресин, прессорные простагландины и др.), активацию симпатической нервной системы и др. Это приводит к формированию резистентной АГ, внутриклубочковой гипертензии и гибели клубочков, пролиферативным процессам в почечной ткани, нефросклерозу, множественным осложнениям со стороны сердечно-сосудистой системы.

Факторы, усугубляющие гипоперфузию почечной ткани за счёт снижения объема циркулирующей крови, дилатации выносящей артериолы клубочка, эмболии внутрипочечных сосудов, способствуют существенному снижению скорости клубочковой фильтрации (СКФ) (табл.).

Таблица

Факторы, обусловливающие нарастание почечной недостаточности при ишемической болезни почек

Фактор	Примеры	Механизм действия
Лекарственные препараты	иАПФ и блокаторы рецепторов ангиотензина II	Дилатация выносящей артериолы клубочка со снижением внутриклубочкового давления и СКФ. Усугубление гипоперфузии и ишемизация почечных канальцев (ИПК).
	НПВП	Угнетение синтеза почечных простагландинов. Усугубление гипоперфузии и ИПК.
	Рентген-контрастные препараты	Провокация нарастания дисфункции клубочкового эндотелия, усугубление гипоперфузии и ИПК за счёт депрессии синтеза почечных простагландинов.
Гиповолемия	Диуретики	Снижение объема циркулирующей крови и повышение её вязкости. Гипонатриемия. Нарастание глобальной гипоперфузии почечной ткани, прежде всего структур почечного тубулоинтерстиция.
	Синдром недостаточности питания	Гиповолемия за счёт недостаточного потребления жидкости. Расстройства электролитного гомеостаза (в том числе гипонатриемия). Усугубление глобальной гипоперфузии ткани почек.
Тромбоз и эмболия почечных артерий	Тромбоз магистальных почечных артерий	Усугубление глобальной гипоперфузии ткани почек.
	Тромбоэмболия ВПА	Дальнейшее ухудшение внутрипочечного кровотока. Усиление почечного фиброгенеза (в том числе в процессе организации тромбов).
	Эмболия ВПА и артериол кристаллами холестерина	Дальнейшее ухудшение внутрипочечного кровотока. Индукция миграции и активации эозинофилов с развитием острого тубулоинтерстициального нефрита.

Морфология

При гистологическом исследовании ткани почек обнаруживают признаки генерализованного нефросклероза, особенно в тубулоинтерстиции, наименее кровоснабжаемом и наиболее чувствительном к ишемии; гиалиноз, склероз и облитерацию ВПА, гиперплазию экстагломерулярного аппарата вследствие ишемии.

Скрининг

Контингентом скрининга на наличие АСПА являются пациенты с 1) АГ II-III степеней в возрасте старше 55 (мужчины) или 60 (женщины) лет, 2) сочетанием нескольких сердечно-сосудистых факторов риска, 3) распространённым и осложнённым атеросклерозом, 4) при ухудшении функции почек после применения ингибиторов ангиотензинпревращающего фермента (иАПФ) или блокаторов рецепторов ангиотензина (БРА), 5) с гиперкреатининемией и/или снижением СКФ, не демонстрирующие характерного «почечного» анамнеза, с отсутствием или умеренными изменениями мочи.

Клинические проявления

Симптомы генерализованного атеросклероза

При внешнем осмотре и при физикальном обследовании могут быть обнаружены внешние маркеры распространенного атеросклероза:

– сенильные (липидные) дуги или желтоватые полоски по краю роговицы, ксантомы, ксантелазмы, симптом Габриели (патологическое оволосение ушных раковин), симптом «червячка» (извитость височных артерий), симптом Фрака (горизонтальная или косая борозда на ушной раковине),

– систолический шум над брюшным отделом аорты в области почечных артерий (на середине расстояния между мечевидным отростком и пупком) выслушивается у части больных с односторонним стенозом и почти у всех больных с двусторонним стенозом,

– признаки атеросклероза сосудов нижних конечностей (снижение или отсутствие пульсации на сосудах тыла стопы, уменьшение оволосения на голенях, сухость кожных покровов голеней, стоп).

Атеросклеротическая реноваскулярная гипертензия

Является основополагающим клиническим признаком ИБП. К типичным особенностям относятся: утрата контроля над АД (озлокачествление), прогностически неблагоприятные варианты суточного ритма АД, отличающиеся недостаточным снижением или дальнейшим повышением АД ночью (non-dipper или night-peaker), более выраженное, чем при эссенциальной артериальной гипертензии, поражение органов-мишеней, большая частота ассоциированных клинических состояний (мозговой инсульт, хроническая сердечная недостаточность с частыми рецидивами отёка лёгких), достоверно более высокая сердечно-сосудистая смертность, более частая необходимость в заместительной почечной терапии.

В связи с ишемией почечной ткани наблюдаются постоянное ощущение чувства тяжести, тупые боли в поясничной области, усиливающиеся при длительном пребывании в вертикальном положении (так как ухудшается кровоток в почках), в холодное время года. Эта симптоматика трактуется как остеохондроз, который действительно может быть у части пациентов, бесконтрольно принимающих нестероидные противовоспалительные препараты (НПВП), которые способствуют прогрессированию заболевания.

При снижении СКФ *симптомы почечной недостаточности* – уремическая анемия, усугубляющая ишемию почек, уремическая гастроэнтеропатия (тошнота в ранние утренние часы, не связанная с приёмом пищи, рвота и др.).

Ассоциация ИБП с другими проявлениями атеросклероза

ИБП практически всегда наблюдается в ассоциации с другими проявлениями распространённого и зачастую осложнённого атеросклероза:

ишемической болезнью сердца (90 % случаев), транзиторными ишемическими атаками и/или острым нарушением мозгового кровообращения, атеросклеротическим поражением брюшного отдела аорты, синдромом перемежающейся хромоты (80 % случаев).

ИБП нередко наслаивается на другие хронические нефропатии, типичные для лиц пожилого возраста: лекарственную (анальгетическую, НПВП), гиперурикемическую, диабетическую, хронический пиелонефрит, хронический гломерулонефрит, инволютивную, почечнокаменную болезнь и др.

Диагностика

Для диагностики ИБП важен факт сочетания АГ с ростом сывороточного креатинина при назначении иАПФ или БРА. Однако нередко иАПФ, БРА, а также НПВП провоцируют гиперкалиемию, опережающую рост сывороточного уровня креатинина. Гиперкреатининемия, чаще умеренная, но иногда быстро нарастающая, наблюдается у лиц, не имевших симптомов поражения почек и выраженных изменений в моче.

В общем анализе мочи характерно снижение относительной плотности мочи (ишемия и атрофия канальцевого эпителия, снижение реабсорбции), у большинства пациентов выявляется микроальбуминурия, тогда как гематурия и лейкоцитурия не характерны. Выраженные изменения мочи, в том числе протеинурия более 1 г/сут, не опровергают диагноз ИБП, поскольку могут отражать сочетание с хронической нефропатией (уратной, диабетической, пиелонефритом и др.).

Биохимическое исследование крови включает определение маркёров сердечно-сосудистого риска (липидограмма, гиперфибриногенемия, глюкоза, гомоцистеин), показателей, отражающих функцию почек (креатинин, мочевина, цистатин С), оценку СКФ с помощью общепринятых расчётных методов (формулы Cockroft-Gault, MDRD, CKD-EPI).

Инструментальные исследования

По данным *УЗИ,* отмечается уменьшение размеров или резкие различия в размерах почек, неровность контуров (вследствие внутрипочечных участков склероза), уменьшение толщины паренхимы. В норме левая почка длиннее правой примерно на 1 см. Если при визуализирующих методах исследования выявляются равные размеры почек или если левая почка меньше правой, это весомый аргумент в пользу атеросклероза почечных артерий.

Ультразвуковая допплерография почечных артерий недостаточно чувствительна и специфична, но неинвазивна и не требует введения контрастных агентов, в связи с чем предпочтительна для использования на первом этапе диагностики.

Для верификации диагноза стеноза почечной артерии в сомнительных случаях используют магнитно-резонансную томографию в режиме ангиографии (МРТ-ангиография). Однако, учитывая сложность, высокую стоимость, риск осложнений, применение этих методов оправданно только у больных с отсутствием противопоказаний к хирургическому лечению.

Мультиспиральная компьютерная томография почечных артерий, выполненная в режиме ангиоконтрастирования, позволяет достоверно оценить размеры почек, толщину коркового вещества, степень стеноза почечных артерий, состояние атеросклеротических бляшек в них и прилежащих отделах брюшной аорты. По чувствительности и специфичности этот метод близок к контрастной ангиографии, но более безопасен, с точки зрения риска контраст-индуцированной нефропатии.

Магнитно-резонансную томографию (МРТ) можно применять у больных с выраженным нарушением функции почек, поскольку используемый гадолиниевый контраст наименее токсичен, практически безопасен при ХПН. Однако МРТ обладает меньшей разрешающей способностью, чем мультиспиральная компьютерная томография, и даёт больше ложноположительных результатов по сравнению с ангиографией, имеет высокую стоимость, что ограничивает ее широкое распространение.

Контрастная ангиография с наибольшей достоверностью выявляет атеросклеротический стеноз почечных артерий. Однако ее применение сопряжено с риском усугубления нарушений почечной функции, связанной с введением контрастных агентов, опасностью холестериновой эмболии, возникающей при деструкции фиброзной покрышки атеросклеротических бляшек в брюшной аорте во время проведения катетера. Ангиограмма с изображением стеноза левой почечной артерии отражена на рис. 3.

Рис. 3. Ангиограмма сосудов почек при ИБП, стеноз левой почечной артерии указан стрелкой.

Радиоизотопная сцинтиграфия почек позволяет визуализировать и количественно оценить поступление и накопление радиофармацевтического препарата (РФП) в почках, которое отражает состояние кровотока. Характерные признаки стеноза почечной артерии – резкое уменьшение поступления РФП в почку и замедление его накопления. При АСПА ренограмма (кривая, изображающая изменения радиологической активности в проекции почки) меняет свою форму, становит-

ся более уплощённой, её сегменты – пологими.

Инструментальные исследования, уточняющие состояние сердечно-сосудистой системы

Суточное мониторирование АД позволяет своевременно выявить нарушения суточного ритма АД, в том числе прогностически неблагоприятные.

Эхокардиография выявляет степень гипертрофии, нарушения систолической и/или диастолической функции левого желудочка.

Ультразвуковая допплерография сонных артерий: косвенным аргументом в пользу атеросклеротического происхождения стеноза почечных артерий может служить констатация атеросклеротического поражения сонных артерий.

Дифференциальная диагностика

Основная задача дифференциального диагноза ИБП – максимально раннее отделение ее от сходных по клиническим проявлениям хронических нефропатий, требующих иной тактики ведения.

Для *гипертонического нефроангиосклероза* характерны: микроальбуминурия при нормальной или умеренно сниженной СКФ; отсутствие или умеренная гиперкреатининемия; функция почек при назначении блокаторов ренин-ангиотензин-альдостероновой системы, как правило, не ухудшается.

Диабетической нефропатии свойственны: последовательная схема клинических стадий (от микроальбуминурии до нарастающей протеинурии); снижение СКФ регистрируется только при экскреции белка с мочой, достигающей нефротического уровня. Гиперкреатининемия и гиперкалиемия, появляющиеся при применении иАПФ или блокаторов рецепторов ангиотензина II, требуют исключения ИБП у всех пациентов, страдающих сахарным диабетом II типа.

Для *фибромускулярной дисплазии почечных артерий* характерно: наличие у женщин в возрасте до 50 лет; артериальная гипертензия является ведущим признаком заболевания, а ухудшение функции почек регистрируется очень редко; сочетание поражения почечных сосудов с вовлечением церебральных артерий и висцеральных ветвей аорты; при ангиографии стенозированный участок артерии имеет характерный вид «четок».

Реноваскулярная гипертензия при *аортоартериите Такаясу* обычно сочетается с общими признаками системного воспалительного ответа (лихорадкой, артралгиями, похуданием, увеличением СОЭ); часто одновременно поражаются коронарные артерии, а также артерии кишечника и верхних конечностей. Аортоартериит Такаясу, как правило, дебютирует в более молодом возрасте, чем ИБП.

Профилактика

Стратегия первичной профилактики ИБП основывается на общепринятой концепции факторов риска и принципиально не отличается от принятой в отношении других клинических вариантов атеросклероза. Активная, агрессивная вторичная профилактика ИБП предусматривает предотвращение быстрого прогрессирования ХПН, снижение риска осложнений со стороны сердечно-сосудистой системы (рациональную антигипертензивную, гиполипидемическую терапию).

У пациентов с ИБП следует по возможности минимизировать число применяемых лекарственных препаратов. Общие принципы их безопасного использования при ИБП включают:

– отказ от иАПФ, БРА, ограничение в применении рентгеноконтрастных средств, ненаркотических анальгетиков, НПВП;

– оптимизацию режима использования диуретиков (не допускать дегидратации, гиповолемии, приводящих к ухудшению функции почек);

– осторожность в назначении антибактериальных препаратов, антикоагулянтов;

– недопустимость приема средств нетрадиционной медицины (биологически активных добавок);

– строгий контроль креатинина, калия в крови, СКФ.

Общие принципы лечения

Диета при ИБП – ограничение продуктов, содержащих животные жиры, ураты (при гиперурикемии), высокую концентрацию натрия, снижение калорийности у лиц с избыточной массой тела, простых углеводов (у больных сахарным диабетом II типа), калия, фосфора, животных белков (при развитии ХПН).

Медикаментозная терапия

Антигипертензивная терапия

Препаратами базисной антигипертензивной терапии являются: длительно действующие *блокаторы медленных кальциевых каналов* (БКК). Наряду с антигипертензивным действием БКК обладают непосредственными нефропротективными эффектами: угнетают пролиферацию мезангия, замедляют формирование нефросклероза, препятствуют накоплению кальция в почечной ткани, тормозят пролиферативную активность эндотелиоцитов и др.

Постсинаптические альфа-1-адреноблокаторы – обладают выраженным антигипертензивным эффектом, обусловленным снижением общего периферического сопротивления вследствие прямого расширения артерий и вен.

Антигипертензивные препараты центрального действия (селективные агонисты имидозолиновых рецепторов): альбарел, физиотенз – плавно снижают АД, уровень норадреналина и адреналина, ренина, ангиотензина II и альдостерона плазмы.

Принципы антигипертензивной терапии:

– резкое снижение АД нежелательно с точки зрения усугубления гипоперфузии почечной ткани;

– титрование доз антигипертензивных препаратов необходимо проводить под контролем сывороточных концентраций креатинина и калия;

– необходим самоконтроль АД.

Коррекция гиперлипидемий

Статины наряду с гиполипидемическим действием, обладают нефропротективными эффек-

тами, которые заключаются в уменьшении протеинурии, существенном замедлении снижения СКФ, особенно у больных с протеинурией (при длительном применении), торможении пролиферации мезангиоцитов и накопления экстрацеллюлярного матрикса.

Эзетимиб (эзетрол) блокатор Ац-КоА-трансферазы, блокирующий абсорбцию холестерина в эпителии тонкого кишечника.

Омега-3-полиненасыщенные жирные кислоты в составе льняного масла, рыбьего жира и препарата омакора оказывают антисклеротический эффект, противовоспалительное действие, уменьшают выраженность тубулоинтерстициального фиброза, сердечно-сосудистую смертность, прежде всего от инфаркта миокарда и инсульта.

Антиагрегантная терапия

Профилактика сердечно-сосудистых осложнений при ИБП подразумевает назначение ацетилсалициловой кислоты, клопидогрела и др. Назначение пентоксифиллина при ИБП способствует уменьшению болей в поясничной области, что свидетельствует об уменьшении ишемии почек.

Хирургическое лечение

В связи с недостаточностью консервативной терапии ИБП, не позволяющей добиться контроля АД и стабилизации почечных функций, оправдана ранняя реваскуляризация почек. Баллонная дилатация почечных артерий быстро сопровождается рестенозом, в связи с чем всегда необходима имплантация стента. Риск рестенозов внутри стента повышается при исходно высоком АД, гиперкреатининемии, пожилом возрасте, гиперфибриногенемии.

Ангиопластика – единственный метод лечения, достоверно улучшающий прогноз при ИБП. Однако и после её проведения больным необходимо проведение агрессивной вторичной профилактики сердечно-сосудистых осложнений.

При развитии терминальной почечной недостаточности – программный гемодиализ или постоянный амбулаторный перитонеальный диализ.

Прогноз

Эволюция ИБП – неуклонное ухудшение функции почек, темпы снижения которой весьма существенны. Многие пациенты не доживают до терминальной хронической почечной недостаточности, погибая от сердечно-сосудистых осложнений. Продолжительность жизни больных с атеросклеротической реноваскулярной гипертензией, находящихся на программном гемодиализе или перитонеальном диализе, существенно ниже по сравнению со страдающими другими вариантами хронической болезни почек. Основная причина смерти при активных методах лечения – сердечно-сосудистые осложнения.

Трансплантация почки, как правило, не проводится в связи с возрастом больных и наличием сопутствующих заболеваний.

Литература

1. Арьев, А. Л. Факторы риска развития и прогрессирования патологии почек, сердечно-сосудистой и цереброваскулярной систем едины (взгляд гериатра) / А. Л. Арьев, Н. А. Овсянникова, Г. Т. Арьева // Нефрология. – 2011. – № 1. – С. 76-83.
2. Козловская, Л. В. Ишемическая болезнь почек и сочетанные хронические нефропатии: клинические и прогностические особенности / Л. В. Козловская, А. Ю. Зайцев, И. М. Балкаров, О. И. Таронишвили // Тер. архив. – 2007. – № 3. – С. 44-49.
3. Кутырина, И. М. Ишемическая болезнь почек / И. М. Кутырина // В кн. Нефрология. Под. ред. Е. М. Шилова. – М.: ГЭОТАР-Медиа, 2008. – С. 161-190.
4. Кутырина, И. М. Ишемическая болезнь почек / И. М. Кутырина, В. В. Фомин, М. Ю. Швецов // В кн. Нефрология: национальное руководство. Под. ред. Н. А. Мухина. – М.: ГЭОТАР-Медиа, 2014. – С. 377-388.
5. Фомин, В. В. Ишемическая болезнь почек и сочетанные хронические нефропатии: клинические и прогностические особенности / В. В. Фомин. // Тер. архив. – 2007. – № 6. – С. 44-49.
6. Фомин, В. В. Ишемическая болезнь почек: клинико-патогенетические особенности, диагностика, лечение / В. В. Фомин // Клин. мед. – 2008. – № 4. – С. 8-56.

ИШЕМИЧЕСКАЯ БОЛЕЗНЬ ПОЧЕК

Л. В. БОРОДИНА
Ставропольский государственный медицинский университет, Ставрополь

В лекции освещены современные представления об ишемической болезни почек: этиопатогенезе, морфологии, клинических синдромах, методах диагностики, принципах консервативного и хирургического лечения.

Ключевые слова: ишемическая болезнь почек, скрининг, диагностика, терапия

ISCHEMIC KIDNEY DISEASE

L. V. BORODINA
Stavropol State Medical University, Stavropol

The lecture highlights modern ideas about ischemic kidney disease: etiopathogenesis, morphology, clinical syndromes, diagnostic methods, principles of conservative and surgical treatment.

Key words: ischemic kidney disease, screening, diagnosis, therapy

УДК 616.45-053.1-08

ВРОЖДЁННАЯ ДИСФУНКЦИИ КОРЫ НАДПОЧЕЧНИКОВ (ОБЗОР ЛИТЕРАТУРЫ И ОПИСАНИЕ КЛИНИЧЕСКОГО СЛУЧАЯ)

Р. И. Аракелян [1], Р. А. Атанесян [1], Т. А. Углова [2], Т. М. Вдовина [3], Ю. В. Быков [2], С. С. Масальский [2], М. В. Стоян [1]

[1] ФГБОУ ВО «Ставропольский государственный медицинский университет» Минздрава РФ, Ставрополь
[2] ГБУЗ СК «Городская детская клиническая больница имени Г. К. Филиппского», Ставрополь
[3] НМО «Ставропольский краевой клинический консультативно-диагностический центр», Ставрополь

Врождённая дисфункция коры надпочечников (ВДКН) или адреногенитальный синдром (АГС) – это группа врождённых, моногенно наследуемых аутосомно-рецессивных заболеваний, в основе которых лежит дефект ферментных систем, участвующих в синтезе кортизола в корковом слое надпочечников.

Первое описание пациента с данным синдромом датируется серединой XIX века. Так, в 1865 году итальянский анатом Luigi De Crecchio описал мужчину, который умер при явлениях «адинамии и рвоты». При вскрытии обнаружены внутренние женские половые органы [25]. В конце XIX века была выявлена взаимосвязь между женским псевдогермафродитизмом и гиперплазией надпочечников. Сочетание в одной семье девочек с гермафродитизмом и мальчиков с преждевременным половым развитием позволило предположить врождённую причину данных состояний [9]. В 1912 году A. Gallais впервые ввел термин «адреногенитальный синдром» [26].

В 1946 г. один из основателей эндокринологии в России директор Всесоюзного института экспериментальной эндокринологии (в последующем ЭНЦ) Н. А. Шерешевский выделил мышечный тип супрарено-генитального синдрома, который в современной классификации включён в вирильную форму дефицита 21-гидроксилазы [24, 36].

Единственным способом лечения как девочек с явлениями вирилизма, так и мальчиков с преждевременным половым развитием при АГС был хирургический. Удаление одного надпочечника давало частичный и временный эффект, в то время как двусторонняя адреналэктомия была невозможна из-за отсутствия на тот момент заместительной терапии.

Развитие биохимии и фармакологии положило начало новому этапу в изучении АГС. Синтез и клиническое применение кортикостероидных препаратов, за которое P. Hench и E. Kendall в 1949 году получили Нобелевскую премию, позволили не только установить этиологию и патогенез ВДКН, но и проводить её патогенетическую терапию [24, 36].

Частота заболевания в мировой популяции, рассчитанная по данным неонатального скрининга, составляет 1:14000 живых новорождённых. В России, по данным скрининга, частота составляет 1:9500. Учитывая аутосомно-рецессивный тип наследования патологии, существуют популяции с более высокой её частотой, например, некоторые этнические группы Северного Кавказа, где распространены близкородственные браки. Распространённость неклассической формы дефицита 21-гидроксилазы в мировой популяции составляет 0,1-0,2 %, значительно чаще данная

Аракелян Рафаэл Исаакович, студент педиатрического факультета ФГБОУ ВО «Ставропольский государственный медицинский университет» Минздрава России;
тел.: 89034406766; e-mail: r.arakelyan20@yandex.ru

Атанесян Роза Артуровна, кандидат медицинских наук, ассистент кафедры факультетской педиатрии ФГБОУ ВО «Ставропольский государственный медицинский университет» Минздрава России;
тел.: 89283770998; e-mail: rozaatanesyan@rambler.ru

Углова Татьяна Алексеевна, детский эндокринолог ГБУЗ СК «Городская детская клиническая больница имени Г. К. Филиппского»;
тел.: 8905492019

Вдовина Татьяна Михайловна, кандидат медицинских наук, врач-генетик Центра планирования семьи и репродукции АНМО «Ставропольский краевой клинический консультативно-диагностический центр»;
тел.: 89282533363; e-mail: vdovina.71.71@mail.ru

Быков Юрий Витальевич, кандидат медицинских наук, врач анестезиолог-реаниматолог ГБУЗ СК «Городская детская клиническая больница имени Г. К. Филиппского»;
тел.: 89624430492; e-mail: yubykov@gmail.com

Масальский Сергей Сергеевич, врач-педиатр, аллерголог ГБУЗ СК «Городская детская клиническая больница имени Г. К. Филиппского»;
тел.: 89187727825; e-mail: masalsky@live.com

Стоян Марина Валерьевна, кандидат медицинских наук ассистент кафедры факультетской педиатрии ФГБОУ ВО «Ставропольский государственный медицинский университет» Минздрава России;
тел.: 89282447990; e-mail: marina-stoyan@mail.ru

форма встречается среди евреев-ашкенази – 1-2 % [4, 5].

По результатам массового скрининга новорождённых на наследственные заболевания обмена веществ в Российской Федерации, частота АГС за период 2008-2010 гг. составила в среднем 1:8233. При этом отмечались значительные колебания в зависимости от региона, отражающие как распространённость мутаций в популяции, так и частоту близкородственных браков. В частности, частота АГС колебалась от 1:5363 в Южном федеральном округе до 1:14308 в Северо-Западном федеральном округе [17].

До 95 % всех случаев АГС составляет дефицит 21-гидроксилазы. Он приводит к недостаточной продукции кортизола, что влечёт за собой повышение секреции адренокортикотропного гормона (АКТГ) гипофизом и обусловливает гиперплазию коры надпочечников. Надпочечники начинают активно секретировать стероиды, предшествующие данному ферментативному блоку, – прогестерон и 17-гидрокси-прогестерон (17-ОНП), а также андрогены, синтез которых не зависит от фермента 21-гидроксилазы (рис.).

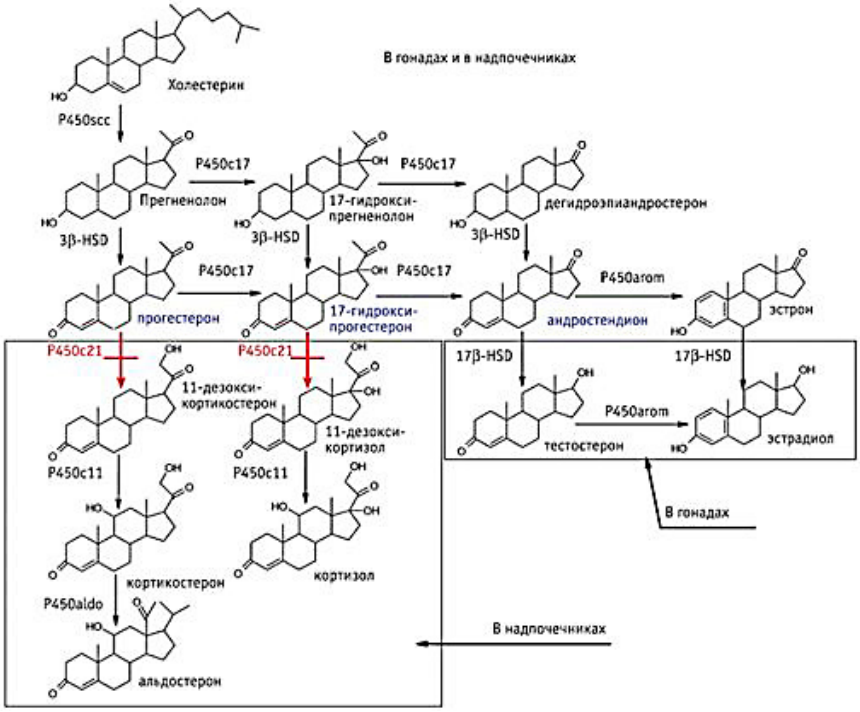

Рис. Схема стероидогенеза (красным цветом выделен фермент 21-гидроксилаза, синим – соединения, которые накапливаются при дефиците 21-гидроксилазы) [6, 10].

Ген CYP21, который кодирует фермент 21-гидроксилазу (OMIM 201910), локализован на коротком плече 6-й хромосомы в локусе генов главного комплекса гистосовместимости третьего класса (называемого также областью HLA – Human Leukocyte Antigen III класса). Описано большое количество мутаций этого гена, приводящих к синтезу фермента со степенью активности от 0 до 60 % [11]. Минералокортикоидная недостаточность развивается, как правило, только при нулевой активности фермента (в 55 % случаев). В норме секреция альдостерона во много раз меньше секреции кортизола и уже 1 % активности фермента в условиях гиперстимуляции надпочечников АКТГ, а в ещё большей степени ренин-ангиотензиновой системой, оказывается достаточной для поддержания водно-электролитного баланса организма [19].

Обнаружена связь некоторых аллелей HLA с определёнными формами ВДКН. Например, сольтеряющая форма ВДКН, обусловленная дефектом CYP21B, чаще встречается у носителей HLA-Bw47. Очевидно, что анализ генотипа HLA позволяет рассчитать риск ВДКН у членов семей, в которых проявляется это заболевание. Если родственник полностью идентичен больному по аллелям HLA, у него также должен наблюдаться дефект 21-гидроксилазы. Если родственник гаплоидентичен больному по аллелям HLA, то есть несёт только один ген, определяющий развитие ВДКН, то он является гетерозиготным носителем дефекта, а ВДКН не развивается или протекает в стёртой форме. Родственник, не имеющий одинаковых аллелей с больным, является, очевидно, здоровым гомозиготным носителем нормальных генов CYP21 [17].

Длина гена CYP21A2 составляет 3,4 т.п.н., он содержит 10 экзонов и 9 интронов. На расстоянии 30 т.п.н. от активного гена CYP21A2 между генами 4-го компонента комплемента C4A и C4B расположен псевдоген CYP21AIP или CYP21OHA. Степень гомологии гена и псевдогена составляет 98 % в экзонах и 96 % в интронах. Рекомбинация между высокогомологичными CYP21A2 и CYP21A1P по механизму неравного кроссинговера или генной конверсии является основной причиной дефицита 21-гидроксилазы [2, 17].

Наряду с этим, по мере проведения молекулярно-генетического скрининга мутаций в разных популяциях мира накапливаются сведения о спонтанно возникающих мутациях, происхождение которых не связано с псевдогеном. Эти редкие или уникальные мутации характерны для отдельных семей или небольших по численности популяций. К настоящему моменту описано 60 таких мутаций.

На сегодняшний день в гене CYP21A2 идентифицировано около 200 мутаций, более 90 % из которых являются результатом межгенных рекомбинаций между функциональным геном CYP21A2 и псевдогеном CYP121A1P, при этом список описываемых нарушений гена 21-гидроксилазы непрерывно обновляется. В структуре

обнаруженных на сегодняшний день мутаций 30 % составляет делеция гена CYP21A2, ответственная за развитие сольтеряющей формы заболевания. Другими мутациями, ответственными за развитие сольтеряющей формы, являются мутации сайта сплайсинга во втором интроне (35 %). Также к сольтеряющей форме приводят мутации Q318X, кластер миссенс-мутации в экзоне 6 (1235N/V236E/M238K) [17].

Молекулярно-генетический анализ пациентов с АГС, проводимый в разных популяциях, демонстрирует высокую степень соответствия между генотипом и клиническими проявлениями, которые в случае сочетанной гетерозиготности связаны с наименее повреждённым аллелем CYP21A2. Отмеченная корреляция генотипа и фенотипа позволяет классифицировать мутации в зависимости от степени инактивации 21-гидроксилазы, что крайне важно для прогнозирования тяжести заболевания в ходе пренатальной диагностики и своевременной пренатальной или ранней постнатальной терапии [8].

Классификация дефицита 21-гидроксилазы основана на клинической картине заболевания и включает три основные формы: сольтеряющую, вирильную и неклассическую (постпубертатную). Разница в клинических проявлениях между клиническими формами заболевания определяется степенью снижения активности фермента [8, 17].

Так, при сольтеряющей и вирильной формах повышенное количество андрогенов, синтезируемых надпочечниками уже внутриутробно, приводит к активной вирилизации наружных гениталий. В результате к моменту рождения наружные гениталии девочки имеют бисексуальное строение: клитор гипертрофирован, отмечается сращение мошоночного шва различной степени выраженности, а в некоторых случаях внутриутробная андрогенизация выражена настолько сильно, что наружные гениталии почти полностью соответствуют мужским. В связи со столь выраженным псевдогермафродитизмом происходит ошибочная регистрация, а в последующем и воспитание девочки (46, XX) как представителя мужского пола. Что касается мальчиков, то у них при рождении наружные гениталии соответствуют полу (может отмечаться небольшое увеличение полового члена) [16, 18].

При сольтеряющей форме заболевания через 2-4 дня после рождения у детей обоих полов стремительно нарастают гиперкалиемия и гипонатриемия. Потеря соли приводит к выраженной дегидратации, которая, в свою очередь, усугубляется частыми и массивными рвотами. При отсутствии адекватного лечения может наступить смерть ребёнка в результате кардиогенного шока и коллапса [22].

Наконец, неклассическая форма заболевания проявляется в возрасте 4-5 лет клиникой преждевременного адренархе (преждевременного появления полового оволосения). Клинических проявлений надпочечниковой недостаточности при этой форме обычно не бывает [2].

Гормональным маркером дефицита фермента 21-гидроксилазы является повышение уровня 17-ОНП в крови [2].

АГС диагностируется у новорождённых девочек (кариотип 46, XX) с неправильным строением наружных половых органов и высоким уровнем 17-ОНП и у новорождённых мальчиков, имеющих клинику упорных срыгиваний, потерю массы тела, симптомы эксикоза, гиперкалиемию, гипонатриемию и повышенный уровень 17-ОНП в периферической крови. Вирильную форму у мальчиков, как правило, диагностируют в возрасте 3-4 лет на основании преждевременного полового оволосения, ускорения роста, костного возраста и повышенного уровня 17-ОНП [23, 28].

С 2006 года в нашей стране проводится скрининг у новорождённых ряда крайне тяжёлых, но потенциально поддающихся терапии на ранних стадиях и социально значимых врождённых и наследственных заболеваний – АГС, муковисцидоза, врождённого гипотиреоза, галактоземии и фенилкетонурии. Таким образом, из пяти заболеваний, включенных в перечень для неонатального скрининга, два (ВДКН и врождённый гипотиреоз) являются эндокринными аномалиями, а лечение и реабилитацию детей с такими аномалиями проводит детский эндокринолог [13, 15, 17].

Во многих странах США и Европы скрининг осуществляется с 90-х годов XX века. В 2002 году рабочая группа Европейского общества детских эндокринологов (European Society for Paediatric Endocrinology, ESPE) сформулировала общие рекомендации по процедуре скрининга и трактовке его результатов. Проведение скрининга позволило определить реальную распространённость дефицита P450c21 в различных популяциях. Доказана высокая эффективность скрининга в раннем выявлении сольтеряющих форм заболевания, что позволяет назначать терапию до развития криза и тем самым предотвратить большинство летальных исходов. И, наконец, скрининг является единственно возможным методом доклинической диагностики вирильной формы заболевания у мальчиков [20].

Основа скрининга – определение уровня 17-ОНП в капиллярной крови, взятой из пятки новорождённого. Его содержание определяют флюороиммунометрическим методом с помощью стандартного набора (Delfia Neonatal 17-OHP, Финляндия) [6, 12].

Процедура скрининга включает забор крови у доношенных новорождённых на 4-е сутки жизни, у недоношенных – на 7-10-е сутки и определение в образцах концентрации 17-ОНП с помощью специальных наборов. Используются разные пороговые уровни в зависимости от массы тела при рождении, которые определены для каждой лаборатории (табл.). Сведения о положительном результате скрининга сообщаются в поликлинику по месту жительства ребёнка, после чего происходит повторный забор крови для ретестирования.

Таблица

Интерпретация результатов исследования 17-ОНП в рамках программы неонатального скрининга

Категория детей по сроку гестации	Уровень 17-ОНП		
	Норма	Сомнительный результат	Положительный результат
Доношенные новорождённые	до 30 нмоль/л	1-90 нмоль/л	>90 нмоль/л
Недоношенные новорождённые • 33-36 нед. • 23-32 нед.			 >60 нмоль/л >100 нмоль/л

Ложноположительный результат может отмечаться при приёме матерью дексаметазона, гипербилирубинемии новорождённого, а также на фоне инфузионной терапии [6, 10, 29].

Принцип пренатальной диагностики состоит в ДНК-диагностике мутаций гена CYP21 в клетках ворсин хориона, осуществляемый на 9-11 неделе беременности. Если родители согласны на сохранение плода с предполагаемым дефектом 21-гидроксилазы, беременной женщине назначают курс терапии дексаметазоном (ДМЗ) в дозе 20 мкг/кг/сут, начиная с 5-6 недели (момент подтверждения беременности). В 9-11 недель проводят ДНК-анализ и определяют генетический пол плода. При обнаружении мутаций, характерных для классической формы недостаточности 21-гидроксилазы, и женского генетического пола лечение ДМЗ продолжают. В том случае, если генетический код плода мужской, лечение прекращают даже при наличии мутаций. При отсутствии мутаций или наличии мутаций, характерных для неклассического варианта заболевания, лечение прекращают у плода любого пола.

Наряду с постоянным совершенствованием алгоритма анте- и постнатальной диагностики АГС разрабатывались и внедрялись методы заместительной терапии этого заболевания. С 1951 г. у больных применяются глюкокортикостероидные препараты. Препаратом выбора для лечения детей с ВДКН является таблетированный гидрокортизон.

Всем детям с сольтеряющей формой ВДКН показано назначение флудрокортизона, детям грудного возраста – дополнительное введение в пищевой рацион поваренной соли [1, 6, 7, 33, 36]. В результате снижается продукция надпочечниками тех стероидов, которые синтезируются в избытке при конкретном ферментативном блоке. С учётом того обстоятельства, что пролонгированные синтетические глюкокортикостероидные препараты (преднизолон/дексаметазон) отрицательно влияют на рост, их применение не рекомендуется. Для детей с открытыми зонами роста, особенно младшего возраста, наиболее рациональными препаратами следует считать таблетированные аналоги гидрокортизона (суточная доза гидрокортизона у детей старше 1 года составляет в среднем 10-15 мг/м^2.

При сольтеряющей форме ВДКН необходима терапия препаратом минералокортикоидов (флудрокортизоном), который назначается в дозе 0,05-0,15 мг в сутки (1-2 раза в день). При присоединении интеркуррентных заболеваний с гипертермией выше 38 °С, гастроэнтеритах с обезвоживанием, хирургическом лечении и серьёзных травмах у детей с классическими формами дефицита 21-гидроксилазы необходимо увеличение дозы глюкокортикоидов. Вне зависимости от строения наружных гениталий при дефиците 21-гидроксилазы дети с кариотипом 46, XX воспитываются в женском поле.

Феминизирующая пластика проводится на первом году жизни в специализированных стационарах, имеющих опыт проведения данного лечения. В настоящее время для девочек с низкой степенью вирилизации (до 3-й степени по Прадер) рекомендуется одноэтапная пластика, включающая клиторопластику с сохранением сосудисто-нервного пучка и интроитопластику. Проведение одноэтапного лечения в младенческом возрасте имеет как свои преимущества (возможность использования препуциальной ткани для интроитопластики), так и недостатки (формирование рубцового стеноза влагалища, требующего бужирования или повторной операции) [33-35].

При двухэтапном лечении первый этап, включающий клиторопластику и (при необходимости) рассечение урогенитального синуса, выполняется на первом году жизни, а второй этап – интроитопластика проводится после достижения хорошей эстрогенизации гениталий. Требуются дальнейшие исследования с оценкой косметического результата и функциональной составляющей во взрослом возрасте [5, 28, 33].

Приводим собственное клиническое наблюдение ребёнка с сольтеряющей формой ВДКН.

Больной Т., 4 месяца, 07.09.2016 г. экстренно поступил в отделение ИТАР детской городской клинической больницы им. Г. К. Филиппского с диагнозом: врождённая дисфункция коры надпочечников: стадия декомпенсации. Жалобы при поступлении на упорные и обильные срыгивания, повторную рвоту, увеличение живота в объёме, отёки нижних конечностей до голеностопных суставов, отсутствие аппетита, монотонный плач в течение двух предшествующих суток.

Диагноз установлен на основании неонатального скрининга (г. Ростов-на-Дону). Со слов матери, ухудшение состояния наблюдается на протяжении 3-х дней, когда появились вышеперечисленные жалобы. Периодически наблюдается у невролога (по поводу судорожного синдрома), эпилептолога, эндокринолога, постоянно получает кортеф в дозе 1,25 мг 3 раза в сутки, депакин, кеппра.

Из анамнеза жизни: ребенок от 1-й беременности, протекавшей на фоне обострения генитального герпеса в сроки 16-18 недель гестации. Роды I, преждевременные (36 недель). Осложнения в родах: гипоксия, родовая травма шейного отдела позвоночника.

Антропометрические показатели при рождении рост – 46 см, масса тела – 2950 г, ребёнок находится на грудном вскармливании. Выписан из родильного дома на 3-и сутки в ОПН, где находился на лечении в течение 2 месяцев. По данным неонатального скри-

нинга, уровень 17-ОНР после рождения не известен. Показатель 17-ОНП на фоне заместительной терапии гидрокортизоном в возрасте 1 мес. составил 51,9 нг/мл, в возрасте 3 мес. – 10,2 нг/мл. Семейный анамнез без особенностей.

При объективном осмотре состояние тяжёлое, ребёнок в сознании, вялый, отмечаются периодический тихий плач, подергивания кистей. Масса тела 3900 г, рост 57 см. Кожные покровы чистые, умеренной мраморности, влажные, усиление подкожной венозной сети на голове, дистальные отделы конечностей холодные. Множественные абсцессы ягодичной области (постинъекционные). Периферические лимфоузлы не пальпируются. Незначительная отёчность дистальных отделов нижних конечностей до голеностопного сустава. Грудная клетка обычной формы, при перкуссии ясный легочной звук, над всей поверхностью легких пуэрильное дыхание. Тоны сердца ясные, ритмичные, пульс 131 в 1 минуту. Большой родничок 2х2 см, на уровне костных краев. Живот мягкий, безболезненный, незначительно вздут. Печень мягко-эластической консистенции, безболезненная, гладкая, выступает из-под рёберной дуги на 4 см, край закруглен. Селезёнка не пальпируется. Половое развитие: наружные половые органы сформированы по мужскому типу, легкая гиперпигментация наружных половых органов.

Отмечены лабораторные признаки острого поражения печени: АСТ – 236,3 ЕД/л, АЛТ – 360,4 ЕД/л, ЛДГ – 532,4 ЕД/л; общий билирубин – 91,6 мкмоль/л, билирубин прямой – 76,9 мкмоль/л, билирубин непрямой – 14,7 мкмоль/л.

С 12.09.2016 г. состояние начало улучшаться, явления острой надпочечниковой и печеночной недостаточности купировались при сохранении гипербилирубинемии (31,9 мкмоль/л за счет прямой фракции), гипонатриемии (111 ммоль/л), гипокальциемии (1,65 ммоль/л), гиперкалиемии (6,5 ммоль/л), на фоне нарастания анемии, значительного снижения числа тромбоцитов – до 32 х10^9/л.

Уровень 17-ОНР – 13,55 нг/мл (норма в 2 месяца – 0,8-0,5 нг/мл; в 1-14 лет – 0,07-1,7 нг/мл).

Проведена дифференциальная диагностика с целью исключения вирусного гепатита В и С (антитела к HCV, HBsAg не обнаружены), герпеса I и II типа и цитомегаловируса (иммуноглобулины G к вирусу герпеса I и II типа – 6,08, цитомегаловирусу – 3,05).

По данным УЗИ органов брюшной полости и надпочечников, отмечались повышение эхогенности надпочечников, подкожное кровоизлияние в области мечевидного отростка, гепатомегалия. По данным УЗИ головного мозга, наблюдались перивентрикулярное повышение эхогенности паренхимы в таламических областях, признаки дилатации боковых желудочков головного мозга, расширение межполушарной борозды в лобных областях.

Ребенок консультирован неврологом, установлен диагноз: перинатальное постгипоксически-геморрагическое поражение центральной нервной системы. Смешанная гидроцефалия, синдром внутричерепной гипертензии, субкомпенсированный. Синдром двигательных и вегето-висцеральных нарушений.

После улучшения состояния ребёнок 13.09.2016 г. переведен в эндокринологическое отделение для дальнейшего лечения, но спустя сутки состояние резко ухудшилось, что вновь потребовало перевода в отделение ИТАР.

С 13.09.2016. по 4.10.2016. ребёнок повторно находился в отделении реанимации в связи с ухудшением состояния, обусловленным острой надпочечниковой недостаточностью. Ребёнок вялый, слабый, выраженная мышечная гипотония, кожные покровы бледные, холодные, ЧСС 160 в 1 минуту, ЧДД 32-34 в 1 минуту, АД 90/50 мм рт. ст.

Активность синдромов цитолиза и печёночно-клеточной недостаточности купированы в течение двух недель интенсивной терапии. К 05.10.2016. состояние ребёнка стабилизировалось (купированы гипонатриемия, гиперкалиемия, гипокальциемия, анемия, тромбоцитопения, стабилизировано АД), что позволило перевести его в эндокринологическое отделение.

В отделении проведены лабораторные, инструментальные обследования, ребёнок осмотрен специалистами, скорректирована гормональная терапия.

Окончательный диагноз: врождённая дисфункция коры надпочечников, сольтеряющая форма с декомпенсациями (адреналовыми кризами).

Осложнения: острая надпочечниковая недостаточность.

Сопутствующий: полиорганная недостаточность на фоне генерализованной вирусно-бактериальной инфекции. Анемия, тромбоцитопения. Энтероколит, парез кишечника. Перинатальное поражение центральной нервной системы, гипертензионно-гидроцефальный синдром, субкомпенсированный.

Данное наблюдение интересно тем, что у ребёнка в периоде новорождённости отмечались признаки внутриутробной инфекции, не подтверждённые лабораторно. Так, в выписке из г. Ростова-на-Дону фигурируют перенесённая анемия, тромбоцитопения, генез которых может быть объяснён наличием врождённой герпетической инфекции.

Тяжёлое состояние ребёнка наряду с декомпенсацией сольтеряющей формы ВДКН отчасти обусловлено проявлениями синдрома системного воспалительного ответа, нарушениями со стороны нервной, дыхательной, сердечно-сосудистой систем, выраженной интоксикацией, парезом кишечника. Имеющиеся клинико-лабораторные данные (анемия, тромбоцитопения, снижение суточного диуреза, выраженный лейкоцитоз со сдвигом формулы крови влево, повышение СОЭ) в сочетании с клинической картиной не позволяет исключить генерализованную внутриутробную инфекцию. Токсический гепатит, вполне вероятно, мог вызвать назначенный для лечения судорожного синдрома противоэпилептический препарат кеппра.

ВДКН – одно из многих наследственных заболеваний, которое уже не относится к разряду «редких». Всеми признано огромное социальное значение этой проблемы в здравоохранении, а значительные успехи мировой науки дают возможность сделать людей с этой патологией нормальными членами общества, способными к обучению, труду и деторождению.

Ближайшая первостепенная задача эндокринологического сообщества России – обеспечить современной квалифицированной помощью всех пациентов. Введение неонатального скрининга обеспечивает диагностику АГС на первом месяце жизни, до начала развития сольтеряющего криза, и назначение своевременного лечения. Проведение молекулярно-генетического анализа и выявление мутаций в гене CYP21 позволяют определить форму заболевания, спрогнозировать его течение, а также объяснить родителям вероятность рождения больного ребенка и возможности пренатальной диагностики и лечения.

Литература

1. Аметов, А. С. Избранные лекции по эндокринологии / А. С. Аметов. – М.: МИА, 2009. – 544 с.
2. Вайнтрауб, Б. Д. Молекулярная эндокринология. Фундаментальные исследования и их отражение в клинике / Б. Д. Вайнтрауб. – М.: Медицина, 2003. – 512 с.
3. Дедов, И. И. Детская эндокринология / И. И. Дедов, В. А. Петеркова. – М: УП-Принт, 2006. – 595 с.
4. Дедов, И. И. Руководство по детской эндокринологии / И. И. Дедов, В. А. Петеркова. – М.: Универсум Паблишинг, 2006. – 600 с.
5. Дедов, И. И. Эндокринология: Национальное руководство / И. И. Дедов, Г. А. Мельниченко. – М.: ГЭОТАР-Медиа, 2008. – 1072 с.
6. Дедов, И. И. Рациональная фармакотерапия заболеваний эндокринной системы и обмена веществ: Рук-во для практикующих врачей / И. И. Дедов, Г. А. Мельниченко, Е. Н. Андреева [и др.]. – М.: Литтерра, 2006. – 1080 с.
7. Дзенис, И. Г. Врождённая дисфункция коры надпочечников – обнаружение новой мутации гена 21-гидроксилазы / И. Г. Дзенис, О. В. Евграфов, Е. К. Брыкова [и др.] // Вестник РАМН. – 2014. – № 12. – С. 29-33.
8. Жуковский, М. А. Врождённые дисфункции коры надпочечников у детей / М. А. Жуковский, Т. И. Бурая, Э. С. Кузнецова. – М.: Медицина, 1977. – 280 с.
9. Карева, М. А. Адреногенитальный синдром: прошлое, настоящее и будущее / М. А. Карева, Е. М. Орлова // Пробл. эндокринологии. – 2011. – Т. 57, № 1. – С. 66-70.
10. Карева, М. А. Адреногенитальный синдром: возможности неонатального скрининга / М. А. Карева, Т. В. Семичева, В. А. Петеркова // Вопр. практ. педиатр. – 2006. – Т. 1, № 4. – С. 102-104.
11. Кунаева, О. В. Итоги и перспективы неонатального скрининга врождённой дисфункции коры надпочечников: региональные аспекты / О. В. Кунаева, Л. Ю. Зернова, Т. В. Коваленко, Е. В. Осипова // Лечение и профилактика. – 2014. – № 1 (9). – С. 10-15.
12. Лизункова, В. А. Половое развитие девочек с врождённой дисфункцией коры надпочечников / В. А. Лизункова // Бюлл. медицинских интернет-конференций. – 2014. – Т. 4, № 5. – С. 697.
13. Мартынова, М. И. Врождённая дисфункция коры надпочечников у детей / М. И. Мартынова // Мед. научн. учебно-метод. журнал. – 2001. – № 1. – С. 6-16.
14. Молашенко, Н. В. Отдалённые последствия длительной глюкокортикоидной терапии у пациентов с врожденной дисфункцией коры надпочечников / Н. В. Молашенко, А. И. Сазонова, Е. А. Трошина, Н. Ю. Калинченко // Пробл. эндокринологии. – 2010. – Т. 56, № 5. – С. 15-22.
15. Новиков, П. В. Наследственная патология в структуре болезней детского возраста и организация медико-генетической помощи детям в Российской Федерации / П. В. Новиков // Мед. генетика. – 2008. – Т. 7, № 12 (78). – С. 3-7.
16. Новиков, П. В. Первые итоги расширенного неонатального скрининга на наследственные болезни обмена веществ в Российской Федерации / П. В. Новиков, А. А. Ходунова // Росс. вестн. перинатол., педиатр. – 2012. – № 5. – С. 5-12.
17. Осиновская, Н. С. Мутационные нарушения при различных формах ВГКН и особенности молекулярной диагностики дефицита 21-гидроксилазы при стертых формах заболевания / Н. С. Осиновская, Т. Э. Иващенко, Е. Л. Соболева, В. С. Баранов // Мед. генетика. – 2007. – Т. 6, № 4. – С.35-41.
18. Петеркова, В. А. Адреногенитальный синдром у детей: неонатальный скрининг, диагностика и лечение (методические рекомендации) / В. А. Петеркова, Т. В. Семичева, А. Н. Тюльпаков, М. А. Карева // Вопр. практ. педиатр. – 2006. – № 2. – С. 9-13.
19. Плотникова, Е. В. Врождённая гиперплазия коры надпочечников (адреногенитальный синдром): методическое пособие / Е. В. Плотникова, Ю. Л. Скородок, И. И. Нагорная. – СПб.: СПбГПМА, 2010. – 32 с.
20. Рахимкулова, А. А. Врождённая дисфункция коры надпочечников: клинико-генетические аспекты / А. А. Рахимкулова, В. Л. Ахметова, О. А. Малиевский, Э. К. Хуснутдинова // Медицинская генетика. – 2013. – Т. 12, № 6 (132). – С. 3-14.
21. Рахимкулова, А. А. Врождённая дисфункция коры надпочечников: поиск мутаций в гене CYP21A2 / А. А. Рахимкулова, В. Л. Ахметова, О. А. Малиевский, Э. К. Хуснутдинова // Вестник Башкирского университета. – 2013. – Т. 18, № 4. – С. 1039-1041.
22. Шумливая, Е. О. Использование компьютерной программы для оптимизации проведения неонатального скрининга / Е. О. Шумливая, Т. А. Голихина, С. А. Матулевич, С. В. Горобинский // Генетика человека и патология: Сб. науч. трудов. – Томск, 2004. – Вып. 7. – С. 286-290.
23. Bartter, F. C. Congenital adrenal hyperplasia associated with the adrenogenital syndrome: an attempt to correct its disordered hormonal pattern / F. C. Bartter, A. P. Forbes, A. Leaf // J. Clin. Inv. – 2005. – Vol. 29. – P. 780-797.
24. Bongiovanni, A. M. The adrenogenital syndrome / A. M. Bongiovanni, A. W. Root // N. Engl. J. Med. – 1963. – Vol. 268. – P. 1283-1289.
25. Gallais A. Le syndrome génitosurrénal, étude anatomo-clinique / A. Gallais. – Paris, 1912. – P. 224.

26. Gruneiro-Papendieck, L. Neonatal screening program for congenital adrenal hyperplasia: adjustments to the recall protocol / L. Gruneiro-Papendieck // Hormone Research. – 2001. – Vol. 55. – P. 271-277.
27. Haider, S. Structure–phenotype correlations of human CYP21A2 mutations in congenital adrenal hyperplasia / S. Haider, B. Islam, V. D'Atri [et al.] // Proc. Nat. Acad. Sciences. – 2013. – Vol. 110, № 7. – P. 2605-2610.
28. Lee, H. H. CYP21 mutations and congenital adrenal hyperplasia / H. H. Lee // Clin. Genet. – 2001. – Vol. 59, № 5. – P. 293-301.
29. Mathew, C. G. P. The isolation of high molecular weight eukaryotic DNA / C. G. P. Mathew // Methods Mol. Biol. – 1985. – P. 31-34.
30. Merke, D. P. Congenital adrenal hyperplasia / D. P. Merke, S. R. Bornstein // Lancet. – 2005. – Vol. 365. – P. 2125-2136.
31. Nimkarn, S. Steroid 21-hydroxylase deficiency congenital adrenal hyperplasia / S. Nimkarn, K. Lin-Su, M. I. New // Endocrinol. Metab. Clin. North Amer. – 2009. – Vol. 38, № 4. – P. 699-718.
32. Pang, S. Current status of neonatal screening for congenital adrenal hyperplasia / S. Pang // Cur. Opin. Pediatr. – 1997. – Vol. 9. – P. 419-423.
33. The council of regional networks for genetics services (CORN). National newborn screening report, 1994. – Atlanta, GA: Council of regional networks for genetic services. – 1999. – P. 118-133.
34. White, P. C. Congenital adrenal hyperplasia due to 21-hydroxylase deficiency / P. C. White, P. W. Speiser // Endocrine Reviews. – 2000. – Vol. 21, № 3. – P. 245-291.
35. Wilkins, L. Adrenogenital syndrome due to enzymatic defects in cortisol synthesis / L. Wilkins // Am. J. Clin. Nutr. – 1961. – Vol. 9. – P. 661-668.

ВРОЖДЁННАЯ ДИСФУНКЦИИ КОРЫ НАДПОЧЕЧНИКОВ (ОБЗОР ЛИТЕРАТУРЫ И ОПИСАНИЕ КЛИНИЧЕСКОГО СЛУЧАЯ)

Р. И. АРАКЕЛЯН, Р. А. АТАНЕСЯН,
Т. А. УГЛОВА, Т. М. ВДОВИНА, Ю. В. БЫКОВ,
С. С. МАСАЛЬСКИЙ, М. В. СТОЯН

Ставропольский государственный медицинский университет, Ставрополь

Городская детская клиническая больница имени Г. К. Филиппского, Ставрополь

Ставропольский краевой клинический консультативно-диагностический центр, Ставрополь

Врождённая дисфункция коры надпочечников является актуальной медико-социальной проблемой, а несвоевременная верификация и неадекватное лечение приводят к тяжёлым последствиям для здоровья пациентов. В статье приведены современные сведения об эпидемиологии, этиологии, патогенезе, клинической картине врождённой дисфункции коры надпочечников у мальчиков и девочек. На примере постнатального наблюдения ребёнка с наиболее тяжёлым клиническим вариантом – сольтеряющей формой врождённой дисфункции коры надпочечников, описаны характерные клинические и лабораторные признаки заболевания, а также проанализированы особенности течения и тактики терапии адреналового криза. Подчёркнуто значение антенатальной диагностики врождённой дисфункции коры надпочечников с целью первичной профилактики заболевания и необходимость медико-генетического консультирования семьи до планирования следующей беременности в связи с высоким риском повторного рождения больного ребёнка.

Ключевые слова: врождённая дисфункция коры надпочечников, дефицит 21-гидроксилазы, 17-гидроксипрогестерон, вирилизация, неонатальный скрининг

CONGENITAL DYSFUNCTION OF THE ADRENAL CORTEX (REVIEW OF LITERATURE AND DESCRIPTION OF THE CLINICAL CASE)

R. I. ARAKELYAN, R. A. ATANESYAN,
T. A. UGLOVA, T. M. VDOVINA, Yu. V. BYKOV,
S. S. MASALSKY, M. V. STOYAN

Stavropol State Medical University, Stavropol

City Children's Clinical Hospital named after G. K. Filippsky, Stavropol

Stavropol Regional Clinical Consultative-Diagnostic Center, Stavropol

Congenital dysfunction of the adrenal cortex is an actual medical and social problem, and untimely verification and inadequate treatment lead to severe health consequences for patients. The article presents modern information on epidemiology, etiology, pathogenesis, clinical picture of congenital adrenocortical dysfunction in boys and girls. On the example of postnatal observation of the child with the most severe clinical variant – the salt-losing form of congenital adrenal cortex dysfunction, the characteristic clinical and laboratory signs of the disease are described, and also the features of the course and tactics of adrenal crisis therapy are analyzed. The importance of antenatal diagnosis of congenital adrenal cortex dysfunction with the purpose of primary prevention of the disease and the need for medical genetic counseling of the family prior to planning for the next pregnancy are emphasized in connection with the high risk of rebirth of a sick child.

Key words: congenital adrenal cortex dysfunction, 21-hydroxylase deficiency, 17-hydroxyprogesterone, virilization, neonatal screening

УДК 611-018.4-053.3:616.71

КЛИНИЧЕСКИЙ СЛУЧАЙ СИНДРОМА ВРОЛИКА (НЕСОВЕРШЕННОГО ОСТЕОГЕНЕЗА II ТИПА) У ДЕВОЧКИ

В. А. Сорокина [1], Р. О. Цуцаев [1], Т. М. Вдовина [2], Т. В. Железнякова [3], О. С. Кириенко [1], Л. С. Алавердян [1], С. В. Долбня [1], М. В. Стоян [1], Ю. В. Быков [4]

[1] ФГБОУ ВО «Ставропольский государственный медицинский университет» Минздрава РФ, Ставрополь
[2] АНМО «Ставропольский краевой клинический консультативно-диагностический центр», Ставрополь
[3] ГБУЗ СК «Ставропольский краевой клинический перинатальный центр», Ставрополь
[4] ГБУЗ СК «Детская городская клиническая больница имени Г. К. Филиппского», Ставрополь

Сорокина Виктория Александровна, студентка педиатрического факультета ФГБОУ ВО «Ставропольский государственный медицинский университет» Минздрава России;
тел.: 89188713738; e-mail: sorokina-vika@yandex.ru

Цуцаев Руслан Олегович, студент педиатрического факультета ФГБОУ ВО «Ставропольский государственный медицинский университет» Минздрава России;
тел.: 89614705170; e-mail: r.cucaev@yandex.ru

Вдовина Татьяна Михайловна, кандидат медицинских наук, врач-генетик Центра планирования семьи и репродукции АНМО «Ставропольский краевой клинический консультативно-диагностический центр»;
тел.: 89282533363; e-mail: vdovina.71.71@mail.ru

Железнякова Татьяна Викторовна, зав. отделением реанимации и интенсивной терапии новорождённых и недоношенных детей ГБУЗ СК «Ставропольский краевой клинический перинатальный центр»;
тел.: 89054690625; e-mail: mars19501970@list.ru

Кириенко Ольга Сергеевна, кандидат медицинских наук, ассистент кафедры факультетской педиатрии ФГБОУ ВО «Ставропольский государственный медицинский университет» Минздрава России;
тел.: 89187401095; e-mail: o-kirie@yandex.ru

Алавердян Лилит Самвеловна, ассистент кафедры факультетской педиатрии ФГБОУ ВО «Ставропольский государственный медицинский университет» Минздрава России;
тел.: 89283443549; e-mail: samvelovnaa@mail.ru

Долбня Светлана Викторовна, кандидат медицинских наук, ассистент кафедры факультетской педиатрии ФГБОУ ВО «Ставропольский государственный медицинский университет» Минздрава России;
тел.: 89280082660;
e-mail: svet-lana.dolbnya@yandex.ru

Стоян Марина Валерьевна, кандидат медицинских наук ассистент кафедры факультетской педиатрии ФГБОУ ВО «Ставропольский государственный медицинский университет» Минздрава России;
тел.: 89282447990; e-mail: marina-stoyan@mail.ru

Быков Юрий Витальевич, кандидат медицинских наук, врач анестезиолог-реаниматолог ГБУЗ СК «Городская детская клиническая больница имени Г. К. Филиппского»;
тел.: 89624430492; e-mail: yubykov@gmail.com

Несовершенный остеогенез (несовершенное костеобразование, osteogenesis imperfecta, болезнь «хрустального человека», болезнь Лобштейна-Вролика) – представляет собой редкое наследственное заболевание соединительной ткани и скелета, характеризующееся повышенной ломкостью костей, деформацией скелета, низким ростом, голубыми склерами, прогрессирующим снижением слуха и аномалией дентина [1, 3, 9, 15].

Распространённость патологии в различных странах мира составляет 6-7 случаев на 100 000 новорождённых. В общероссийский регистр пациентов с несовершенным остеогенезом включено описание 650 случаев, из которых 421 – у детей, таким образом, распространённость болезни в Российской Федерации – 1,08:100 000 детей. При этом данный показатель в Сибирском и Приволжском федеральных округах равен 1,5 и 1,35 случаев на 100 000 детей соответственно, наименьшие значения получены в Северо-Западном федеральном округе (0,28 на 100 000 детей). В Ставропольском крае на 01.01.2016 г. частота заболевания достигала 1,42 случаев на 100 000 детского населения [9, 10].

Несовершенный остеогенез – заболевание с широким спектром клинических проявлений. При летальном типе множественные переломы и внутричерепные кровотечения могут приводить к смерти как в анте- и интранатальном, так и в неонатальном периодах. Детальный анализ структуры различных типов несовершенного остеогенеза, проведённый по материалам данных официальной статистики в Научном центре здоровья детей РАН, продемонстрировал, что второй тип (синдром Вролика) является самым редким, ибо подавляющее большинство детей погибают внутриутробно и зачастую причина антенатальной гибели плода остаётся невыясненной [9, 10].

Причина несовершенного остеогенеза – нарушение синтеза коллагена I типа, который яв-

ляется главным компонентом матрикса кости, при этом отмечается либо дефект в первичной структуре белка, либо его недостаточная выработка. В 90 % случаев заболевания наблюдаются мутации в генах COL1A1 и COL1A2, отвечающих за синтез α_1- и α_2-цепей коллагена, остальные 10 % обусловлены мутациями в генах белков, участвующих в биосинтезе и сборке молекулы коллагена (CRTAP, LEPRE1, PPIB), а также в генах шаперонов коллагена и в гене остерикса (аномалия дифференцировки остеобластов). Следствием этого является нарушение минеральной композиции кости и формирование дефектных кристаллов гидроксиапатита, в результате чего развивается деформированная и истонченная, не способная переносить нагрузку кость.

Клинический полиморфизм заболевания обусловлен характером мутаций: инсерции, делеции, сплайсинговые и нонсенс-мутации, всего их описано свыше 2000 [2, 6, 16, 17].

Первая рабочая классификация несовершенного остеогенеза была предложена австралийским врачом D. Sillence в 1979 году. В ней в зависимости от клинических и рентгенологических данных были выделены 4 основных типа заболевания. В дальнейшем благодаря работам F. H. Glorieux и F. Rauch она была уточнена и существенно расширена: на основе гистологических различий в неё вошли V тип несовершенного остеогенеза с аутосомно-доминантным и VI, VII типы с аутосомно-рецессивным путём наследования. За последние годы выявлено более полутора десятков новых генов, мутации в которых вызывают заболевание, после добавления новых типов к существующей классификации их число достигло пятнадцати [11, 12, 14, 18].

В связи с невозможностью широкого использования подтверждающих молекулярно-генетических методов в реальной клинической практике используется классификация D. Sillence, согласно которой выделяют пациентов со следующими типами несовершенного остеогенеза: I тип (несовершенный остеогенез Лобштейна, поздний несовершенный остеогенез), II тип (перинатально-летальный, врождённый несовершенный остеогенез, синдром Вролика), III тип (прогрессивно-деформирующий) и IV тип, занимающий промежуточное положение между I и III типами (среднетяжёлый-тяжёлый тип) (табл.) [1, 3, 4, 7, 13].

В литературе имеются сообщения о пренатальной ультразвуковой диагностике несовершенного остеогенеза II типа, при этом заболевание выявлялось у плода уже в 20 недель гестации [6, 8, 15]. Эхографические признаки патологии определяются во всех отделах костной системы. При исследовании длинных трубчатых костей могут быть выявлены переломы, изогнутость, укорочение, очаговое утолщение кости вследствие формирования костной мозоли, дугообразное искривление и признаки деминерализации. Эти явления более выражены в бедренной кости, однако могут встречаться и в плечевых костях. В редких случаях конечности настолько укорочены, что их невозможно измерить. В результате множественных нарушений строения костной системы снижена двигательная активность плода [5, 8, 11].

Таблица

Классификация несовершенного остеогенеза

Тип	Наследование	Клинические проявления
I	Аутосомно-доминантное	Множественные переломы в дошкольном возрасте, прогрессирующая деформация длинных трубчатых костей, голубые склеры, тугоухость в 50 % случаев. I-A: нормальные зубы, I-B: несовершенный дентиногенез
II	Чаще аутосомно-рецессивное (реже доминантное)	Множественные внутриутробные переломы костей, деформации скелета, «мембранозный череп», голубые склеры, синдром дыхательных расстройств, перинатальная гибель. II-A: широкие короткие бедренные кости с неровными волнистыми контурами и множественные костные мозоли на ребрах, напоминающие бусины. II-B: деформация бедренных костей, но ребра либо вовсе не страдают, либо костных мозолей гораздо меньше. II-C: трубчатые кости длинные, тонкие, прямоугольной формы, с множественными переломами, ребра также тонкие и унизаны костными мозолями.
III	Чаще аутосомно-рецессивное (реже доминантное)	Рецидивирующие переломы длинных трубчатых костей, нередко во время родов, прогрессирующая деформация скелета, ГМС суставов, треугольная форма лица, обусловленная гипертрофией головы и недоразвитостью лицевых костей, измененная структура хрящевой пластины роста придаёт метафизам и эпифизам костей форму «поп-корн», несовершенный дентиногенез, нормальные склеры и слух
IV	Аутосомно-доминантное	Редкие переломы, медленно прогрессирующие деформации костей, нормальные склеры и слух. IV-A: нормальные зубы, IV-B: несовершенный дентиногенез

Кости черепа могут быть настолько тонки, что давление ультразвукового датчика легко приводит к их деформации. При тяжёлых формах заболевания очертания свода черепа волнистые, он легко сдавливается. Множественные переломы рёбер приводят к колоколообразной или узкой грудной клетке, при этом эхогенность позвоночника снижается редко [5, 8].

Приводим описание клинического случая несовершенного остеогенеза второго типа у ребёнка.

Девочка К. родилась 29.08.2016 г. от первой по счёту беременности. Родители ребёнка русские, в кровном родстве не состоят. Отец соматически здоров, у матери – первичное бесплодие в течение двух лет, синдром поликистозных яичников, хронический тонзиллит, хронический гастрит, нодозный зоб, эутиреоз. Беременность наступила естественным путем. В первой половине беременности мать дважды перенесла ОРВИ (в 16 и 23 недели), генитальный герпес, микоплазмоз в 18 недель. Ультразвуковое исследование (УЗИ) в сроке 28 недель показало выраженное укорочение трубчатых костей конечностей плода, гипоплазию грудной клетки, ключиц, лопаток; аномалии профиля плода: гипоплазию нижней челюсти, укорочение костной части спинки носа; смещение корня аорты вправо, подозрение на дефект межжелудочковой перегородки; гипоплазию лёгких, невыраженное маловодие.

В 36 недель по данным ультразвукового исследования отмечались укорочение всех трубчатых костей, гипоплазия грудной клетки и лопаток плода, аномалия профиля плода, микрогнатия, длинный фильтр, укорочение костной части спинки носа, тригоноцефалия, гипотелоризм, дефект межжелудочковой перегородки, гидроперикард, невыраженное многоводие, головное предлежание.

Роды 1, срочные, в 40,5 недель, наблюдались преждевременный разрыв плодных оболочек и компенсированная плацентарная недостаточность.

У новорождённой подозрение на врожденные пороки развития (врождённая системная дисплазия скелета): голова неправильной формы, кости черепа пальпаторно не определяются, грудная клетка уплощена, уменьшена в размерах, отмечается укорочение костей верхних и нижних конечностей, голени ротированы внутрь, деформированы, в физиологическое положение не выводятся, мышечный тонус снижен.

Масса тела ребенка при рождении 2080 г, длина 36 см, окружность головы 30 см. Оценка по шкале Апгар 2 б. Состояние ребёнка при рождении крайне тяжёлое.

Реанимационные мероприятия проводились по протоколу – на ИВЛ в режиме SIMV с родильного зала, катетеризация пупочной вены. Отмечалось снижение АД, которое корректировалось инфузией 4 % допамина (10 мкг/кг/мин). На рентгенограмме органов грудной полости – кардиомегалия, снижение пневматизации.

В возрасте 4 дней в анализах крови отмечалось существенное снижение гемоглобина до 94 г/л, по поводу чего была проведена гемотрансфузия эритроцитарной массы в дозе 15 мл/кг.

Масса тела ребенка за первые 8 суток жизни увеличилась на 266 г.

На УЗИ сердца диагностированы гипоплазия левых отделов сердца, аортального клапана, восходящей части, дуги и нисходящей части грудного отдела аорты, открытый артериальный проток 4 мм, открытое овальное окно 2,9 мм, гипертрофия миокарда всех камер сердца, межжелудочковой перегородки, умеренная недостаточность трикуспидального клапана и клапана легочной артерии.

На УЗИ головного мозга обнаружены гипоксически-ишемические изменения перивентрикулярных отделов головного мозга, паренхиматозное кровоизлияние в правой лобно-теменной области, дилатация левого бокового желудочка за счет наличия в его просвете ВЖК, субэпендимальные уплотнения в области сосудистых сплетений.

На рентгенограмме черепа кости определялись в виде островков тонкой костной пластины в лобной и теменной области (рис. 1).

Рис. 1. Рентгенограмма черепа ребенка с синдромом Вролика: кости черепа в виде островков тонкой костной пластины в лобной и теменной области, множественные вормиевы кости.

По данным рентгенографии скелета, выявлены патологические переломы трубчатых костей верхних и нижних конечностей с формированием костных мозолей и их деформацией, грудная клетка уменьшена в размерах, множественные деструктивно-склеротические изменения в ребрах, ключицах, лопатках.

При осмотре генетиком обращалось внимание на тригоноцефалическую форма головы (голова мягкая, а кости черепа отсутствуют), гипотелоризм, экзофтальм, короткий нос, длинный фильтр, выраженную микрогнатию, низко посаженные ушные раковины, короткую шею, плоскую, узкую грудную клетку, сосковый гипертелоризм, выраженное укорочение верхних и нижних конечностей, широкие кисти и стопы, брахидактилию, короткий первый палец стоп. Установлен предварительный диагноз: несовершенный остеогенез II типа? Гипофосфатазия?

В возрасте 9 суток ребёнок переведён в реанимационное отделение краевой детской клинической больницы с заключительным диагнозом:

Основной: генерализованная внутриутробная инфекция: пневмония, кардит?

Конкурирующий: множественные врожденные пороки развития: врожденный порок сердца (гипоплазия левого предсердия, левого желудочка, аортального клапана, восходящей части, дуги и нисходящей части грудного отдела аорты, НК1, ФК2), гипоплазия легких?, врожденная системная дисплазия скелета, несовершенный остеогенез (множественные переломы трубчатых и плоских костей, аплазия костей черепа).

Осложнения: дыхательная недостаточность 3 степени, анемия.

Сопутствующий: церебральная ишемия тяжелой степени, ВЖК, острый период, синдром угнетения. Асфиксия новорожденного тяжёлой степени. Открытый артериальный проток 4 мм, открытое овальное окно 2,9 мм, умеренная недостаточность трикуспидального клапана и клапана лёгочной артерии. Синдром задержки внутриутробного развития 3 ст., асимметричная форма. Диспластичный фенотип.

Состояние при поступлении крайне тяжёлое, обусловленное дыхательной недостаточностью, нарушением кровообращения, множественными врождёнными пороками развития, неврологической симптоматикой в виде синдрома угнетения, метаболическими нарушениями, интоксикацией. Масса тела 2346 г, рост 36 см, окружность головы 30 см, окружность грудной клетки 28 см.

Уровень сознания – оглушение, адинамия, арефлексия. Зрачки: D=S, фотореакция положительная. Кожные покровы бледно-розового цвета, акроцианоз. Тургор сохранен. Отёков нет, отмечается общая пастозность. Подкожно-жировая клетчатка развита слабо. Голова неправильной формы, кости черепа мягкие податливые, большой родничок не напряжен. Отмечается укорочение костей верхних и нижних конечностей, голени ротированы внутрь, деформированы, мышечный тонус снижен. Грудная клетка уменьшена в размерах. Попытки спонтанного дыхания присутствуют, неэффективные. Находится на искусственной вентиляции легких через назотрахеальную интубационную трубку. Дыхание проводится во все отделы, ослабленное, проводные хрипы. Из эндотрахеальной трубки санируется слизистая мокрота. Тоны сердца приглушены, склонность к тахикардии. В 1 и 5 точках аускультации выслушивается короткий систолический шум, экстракардиально не проводится. Пульсация на бедренной артерии сохранена. Симптом бледного пятна отрицательный. Язык влажный, чистый.

При активной декомпрессии желудка отделяемого нет. Питание с помощью назогастрального зонда в объёме 20 мл смесью. Живот мягкий, не вздут, на пальпацию не реагирует, перистальтика выслушивается. Печень + 3,0 см из-под края рёберной дуги, селезенка выступает на 2,5 см. Стул самостоятельный, желто-зеленого цвета. Мочеиспускание по уретральному катетеру. Диурез 6,9 мл/кг/час.

Уровень прокальцитонина в крови при динамическом наблюдении снижался с 2,2 до 0,2 нг/мл, показатели паратгормона в крови были в пределах нормальных величин.

Цитогенетическое исследование (кариотип): 46, XX (женский кариотип, норма).

Иммунологическое исследование крови: определялись антитела к вирусу простого герпеса класса IgG (> 1:1600) токсоплазмозу класса IgG (73,5 МЕ/мл), микоплазме класса IgM. Антитела к хламидиям, уреаплазме и цитомегаловирусу отсутствовали.

По данным бактериологического исследования мокроты обнаружены Klebsiella pneumoniae ($2,1x10^8$) с чувствительностью к амоксиклаву, меропенему, имипенему, ципрофлоксацину, офлоксацину, а также Pseudomonas aeruginosa ($2,8x10^7$) с чувствительностью к амикацину, цефепиму.

Эхокардиография с допплеровским анализом: гемодинамически незначимый мембранозный дефект межжелудочковой перегородки до 1,0 мм, уплотнение створок аортального, митрального, трикуспидального клапанов, открытое овальное окно до 3,8 мм, гипертрофия миокарда обоих желудочков, дилатация правых отделов сердца.

Эхография головного мозга: начальная дилатация желудочковой системы головного мозга, выраженные перивентрикулярные отёки с признаками неоднородности.

По данным рентгенографии скелета, отмечались костные травматические изменения скелета в стадии консолидации: множественные переломы ребер, костей предплечья, плечевых костей с обеих сторон без смещения костных отломков, правой бедренной кости со смещением костных отломков на ширину кортикального слоя под углом 32 °, левой бедренной кости со смещением на ширину кортикального слоя без выраженного углового смещения, костей голени слева с угловой деформацией (угол 79 °), правой голени с угловой деформацией 65 °, фаланг обеих кистей (рис. 2).

Рис. 2. Рентгенограмма ребёнка с синдромом Вролика: патологические переломы и деформация трубчатых костей верхних и нижних конечностей с формированием костных мозолей, гипоплазия грудной клетки, множественные деструктивно-склеротические изменения в ребрах, ключицах, лопатках.

Рентгенография органов грудной полости: признаки интерстициально-отечного синдрома, кардиомегалии (кардиоторакальный индекс 0,55).

По данным компьютерной томографии головного мозга, наблюдались проявления тяжелого ишемически-гипоксически-геморрагического поражения мозга с паренхиматозным кровоизлиянием в правую теменную область, с наличием гигромы слева в теменно-затылочной области, остеопороз костей черепа, его деформация.

При осмотре окулистом заподозрена частичная атрофия зрительного нерва обоих глаз. Травматологом-ортопедом выявлены выраженная деформация непропорционально коротких верхних и нижних конечностей, признаки консолидирующих переломов плечевых костей, костей предплечья и голени, переломов рёбер.

Консультация генетика: ребёнок диспропорционального телосложения. Фенотип: выраженная брахицефалия, выбухание черепа с боков, кости черепа мягкие с большими дефектами, выраженный экзофтальм, голубые склеры, эпикант, запавшая переносица, микрогения, низкорасположенные ушные раковины, резкое укорочение и множественные деформации конечностей за счёт переломов трубчатых и фаланговых костей, узкая грудная клетка. Установлен диагноз: системное заболе-

вание скелета, несовершенный остеогенез инфантильный (2 тип).

29.10.2016 ребенок был переведен в ГБУЗ СК «Городская детская клиническая больница им. Филиппского» с диагнозом:

Основной: множественные врожденные пороки развития: несовершенный остеогенез с множественными переломами трубчатых и плоских костей, остеопорозом костей черепа, открытый артериальный проток, двустворчатый аортальный клапан, открытое овальное окно (до 2,0 мм), лёгочная гипертензия (систолическое давление 50 мм рт. ст.).

Конкурирующий: генерализованная внутриутробная инфекция: двусторонняя полисегментарная пневмония, кардит, нефрит.

Осложнения: дыхательная недостаточность 3-й степени, недостаточность кровообращения 2А, метаболические и электролитные нарушения, анемия смешанного генеза 1-й степени.

Сопутствующий: гипоксически-ишемически-геморрагическое поражение центральной нервной системы тяжелой степени, острый период, ВЖК 3-й степени, синдром угнетения, гигрома левой теменно-затылочной области, подозрение на частичную атрофию зрительного нерва обоих глаз.

Состояние ребёнка при поступлении в больницу крайне тяжелое, тяжесть обусловлена дыхательной недостаточностью на фоне основной генетической патологии. В сознании, положение гиподинамичное, на осмотр реагирует страдальческой гримасой. Зрачки D=S, широкие, фотореакции нет. Кожные покровы бледные, с перориальным и дистальным цианозом, сухие, теплые, температура 36,8 °С. Дополнительные кожные складки в области конечностей, избыток кожи в области шеи. Видимые слизистые бледные, голубое прокрашивание склер. Подкожно-жировой слой развит слабо. Генерализованная мышечная гипотония. Тургор тканей снижен, отёков нет, пастозность верхних и нижних конечностей, лица. Голова неправильной формы, большой родничок 4,5х4,5 см, не напряжен. Дыхание аппаратное, жесткое, обильные сухие и влажные хрипы над поверхностью лёгких. Гемодинамика стабильная. АД 80/35 мм рт. ст., ЧСС 146 в мин. Тоны сердца ритмичные, приглушены, во всех точках аускультации выслушивается грубый систолический шум. Живот мягкий, на пальпацию не реагирует, перистальтика выслушивается. Энтеральное питание усваивает. Мочеиспускание по уретральному катетеру. Стул и диурез не нарушены.

Фенотип: телосложение диспропорциональное, за счёт макроцефалии, короткой шеи, гипоплазированной грудной клетки, резкого укорочения конечностей. Определяются неправильная конфигурация черепа с выступающими лобными и теменными буграми, крупные размеры большого родничка и расхождение костей черепа по венечному и сагиттальному швам. Кости черепа мягкие, податливые. Лоб высокий с низким ростом волос на лбу. Экзофтальм, периорбитальный отек тканей, уплощенная и короткая спинка носа, нос короткий, носовые ходы смотрят вперед, щёки полные, фильтр короткий, умеренная микростомия, макроглоссия, выраженная микрогения, острый раздвоенный подбородок. Ушные раковины расположены низко, мягкие, шея короткая с избытком кожи, грудная клетка узкая и короткая, сосковый гипертелоризм (рис. 3, 4).

Рис. 3. Общий вид ребенка с синдромом Вролика: диспропорциональное телосложение – макроцефалия, короткая шея, гипоплазия грудной клетки, резкое укорочение и искривление конечностей; мраморность кожных покровов, акроцианоз, дополнительные кожные складки в области конечностей и шеи; генерализованная мышечная гипотония; широкие кисти с короткими, конусовидными и искривленными за счёт переломов пальцами, короткие стопы с коротким и широким первым пальцем.

Рис. 4. Лицо девочки с синдромом Вролика: видимые слизистые бледные, голубые склеры, экзофтальм, периорбитальный отёк тканей, высокий лоб с низким ростом волос.

В области ребер пальпируются множественные костные уплотнения. Живот увеличен в объеме по отношению к грудной клетке, вздут, пупочное кольцо расположено низко. Верхние и нижние конечности резко укорочены, искривлены, особенно в области предплечий и голеней. Кисти широкие с короткими, конусовидными и искривленными за счет переломов пальцами, стопы короткие с коротким и широким первым пальцем.

Наружные половые органы сформированы правильно, по женскому типу.

21.11.2016 общее состояние ребёнка резко ухудшилось, зафиксирована остановка сердечной деятельности. Проведены реанимационные мероприятия, в результате которых сердечный ритм восстановлен. Тоны сердца приглушены, ритмичные, ЧСС 100 в мин. Общее состояние крайне тяжёлое, постреанимационная болезнь.

23.11.2016 зафиксирована остановка сердечной деятельности, состояние клинической смерти. Несмотря на проводившиеся в течение 30 минут реанимационные мероприятия, констатирована биологическая смерть больной.

Вскрытие не проводилось по заявлению родителей.

Описанный клинический случай является уникальным, так как несовершенный остеогенез II типа встречается крайне редко, с частотой 1 на 55 000 живорождённых, причём большинство больных умирает антенатально или в первые дни после рождения [8, 10, 12]. Весьма показательно, что заболевание было заподозрено ещё внутриутробно, о чем свидетельствуют ультразвуковые признаки множественных нарушений скелета в виде резкого укорочения трубчатых костей, гипоплазии грудной клетки, ключиц, лопаток, изменения формы черепа.

Помимо скелетных деформаций, на УЗИ были выявлены лицевые аномалии в виде особенностей профиля: укорочения носовой кости и микрогении, а также значительные отклонения со стороны сердца и лёгких. Возможно, роды естественным путем привели к образованию новых множественных переломов, которые были рентгенологически диагностированы после рождения.

Приведённое наблюдение подтверждает тяжесть течения заболевания, девочка прожила всего 2 месяца и 25 дней, при этом у неё выявлено наличие типичных для данной патологии клинических и рентгенологических признаков.

Яркий фенотип в виде диспропорционального телосложения в связи с множественными переломами рёбер и конечностей, лицевых дизморфий, голубых склер, тонкой складчатой кожи, диффузной мышечной гипотонии, а также дополнительные методы исследования, подтверждающие наличие переломов рёбер, трубчатых костей, позднюю оссификацию костей черепа, внутричерепное кровоизлияние, не оставляют сомнения в правильности диагноза, несмотря на отсутствие молекулярно-генетического исследования.

Учитывая тяжесть II типа несовершенного остеогенеза и неблагоприятный прогноз для жизни, необходимо более тщательно проводить первичную профилактику заболевания уже на антенатальном уровне с целью прерывания беременности и последующего медико-генетического консультирования семейной пары.

Ультразвуковая диагностика основана на обнаружении диффузной деминерализации костей свода черепа, гипоплазии грудной клетки, часто сочетаемой с переломами ребер. Голова плода при надавливании датчиком поддается видимой деформации, которая исчезает после уменьшения давления. Основными критериями заболевания являются множественные переломы, вторичная деформация и укорочение длинных трубчатых костей. При правильной организации скрининговых исследований патология может быть заподозрена уже в 11-13 недель беременности и подтверждена в 17-19 недель [6, 8, 11].

Клинически здоровым родителям, имеющим ребёнка с несовершенным остеогенезом, рекомендована консультация генетика при планировании следующей беременности. Существующие генетические тесты позволяют выявить ранее не диагностированный несовершенный остеогенез, мозаичное носительство доминантной мутации у одного из родителей, носительство рецессивной формы патологии. Если заболевание ребёнка вызвано доминантной мутацией, то риск рождения больных детей в результате каждой последующей беременности составляет от 2 до 5 %, в случаях генного мозаицизма родительских клеток в сочетании с доминантной мутацией как причины несовершенного остеогенеза риск увеличивается от 10 до 50 %. При рецессивных мутациях вероятность рождения детей с данной патологией достигает 25 % [6, 14, 15].

Литература

1. Джонс, К. Л. Наследственные синдромы по Дэвиду Смиту: Атлас-справочник / Пер. с англ. А. Г. Азова, И. А. Ивановой, А. В. Мишарина [и др.] – М.: Практика, 2011. – 1022 с.
2. Кадашева, А. Б. Редкое наблюдение гиперостотического поражения черепа при несовершенном остеогенезе / А. Б. Кадашева, В. А. Черекаев, Н. В. Арутюнов, М. В. Галкин // Вопр. нейрохирургии им. Н. Н. Бурденко. – 2010. – № 2. – С. 24-29.
3. Козлова, С. И. Наследственные синдромы и медико-генетическое консультирование: атлас-справочник / С. И. Козлова, Н. С. Демикова, Е. Семанова, О. Е. Блинникова. – 2-е изд., дополн. – М.: Практика. – 1996. – 416 с.
4. Лазюк, Г. И. Наследственные синдромы множественных врожденных пороков / Г. И. Лазюк, И. В. Лурье, Е. Д. Черствой. – М.: Медицина. – 1983. – 280 с.
5. Медведев, М. В. Пренатальная эхография: дифференциальный диагноз и прогноз: Руководство для врачей ультразвуковой диагностики, специалистов по пренатальной диагностике, акушеров-гинекологов, перинатологов, генетиков / М. В. Медведев. – 4-е издание. – М.: Реал-Тайм. – 2016. – 640 с.
6. Надыршина, Д. Д. Молекулярно-генетические основы несовершенного остеоге-

неза / Д. Д. Надыршина, Р. И. Хусаинова, Э. К. Хуснутдинова // Мед. генетика. – 2013. – Т. 12, № 6 (132). – С. 15-23.
7. Поворознюк, В. В. Несовершенный остеогенез: патогенез, классификация, клиническая картина, лечение / В. В. Поворознюк, Е. Я. Гречанина, Н. И. Балацкая, В. М. Вайда // Ортопедия, травматология и протезирование. – 2009. – № 4. – С. 110-111.
8. Шелестова, М. Л. Антенатальная ультразвуковая диагностика несовершенного остеогенеза II типа / М. Л. Шелестова, А. М. Стыгар, А. И. Гус, А. М. Холин // Ультразвуковая и функциональная диагностика. – 2013. – № 4. – С. 66-73.
9. Яхяева, Г. Т. Несовершенный остеогенез у детей в Российской Федерации: результаты аудита федерального регистра / Г. Т. Яхяева, Л. С. Намазова-Баранова, Т. В. Маргиева, О. В. Чумакова // Педиатрическая фармакология. – 2015. – Т. 12, № 5. – С. 44-48.
10. Яхяева, Г. Т. Новые аспекты генетической основы, классификации и лечения несовершенного остеогенеза: литературный обзор / Г. Т. Яхяева, Л. С. Намазова-Баранова, Т. В. Маргиева // Педиатрическая фармакология. – 2016. – Т. 13, № 1. – С. 579-588.
11. Dijk, V. Osteogenesis imperfecta: a review with clinical examples / V. Dijk, J. M. Cobben, A. A. Kariminejad, P. G. Maugeri [et al.] // Molecular Syndromology. – 2011. – Vol. 2. – P. 1-20.
12. Dijk, V. Osteogenesis imperfecta: clinical diagnosis, nomenclature and severity assessment / V. Dijk, D. O. Sillence // Am. J. Med. Genet. – 2014. – Vol. 164. – P. 1470-1481.
13. Harrington, J. Update on the evaluation and treatment of osteogenesis imperfecta / J. Harrington, E. Sochett, A. Howard // Pediatr. Clin. North Amer. – 2014. – Vol. 61. – P. 1243-1257.
14. Kim, K. W. Metabolic and endocrine bone diseases / K. W. Kim. – In J. A. Herring (eds): Tachdjian's Pediatric Orthopaedics. Philadelphia: Elsevier Saunders. – 2014. – Chap. 42. – P. 582-642.
15. Marini, J. C. Osteogenesis imperfecta / J. C. Marini. – In Kliegman R. M., Stanton B. F., Geme J. W., Schor N., Behrman R.E. (eds): Nelson textbook of pediatrics. Philadelphia: Elsevier Health Sciences. – 2011. – P. 2437-2440.
16. Martin, E. Osteogenesis imperfecta: epidemiology and pathophysiology / E. Martin, J. P. Shapiro // Curr. Osteopor. Reports. – 2007. – Vol. 5. – P. 91-97.
17. Palomo, T. Body composition in children and adolescents with osteogenesis imperfecta / T. Palomo, F. H. Glorieux, E. Schoenau, F. Rauch // J. Pediatrics. – 2016. – Vol. 169. – P. 232-237.
18. Rauch, F. Osteogenesis imperfecta / F. Rauch, F. H. Glorieux // Lancet. – 2004. – P. 1377-1385.

КЛИНИЧЕСКИЙ СЛУЧАЙ СИНДРОМА ВРОЛИКА (НЕСОВЕРШЕННОГО ОСТЕОГЕНЕЗА II ТИПА) У ДЕВОЧКИ

В. А. СОРОКИНА, Р. О. ЦУЦАЕВ,
Т. М. ВДОВИНА, Т. В. ЖЕЛЕЗНЯКОВА,
О. С. КИРИЕНКО, Л. С. АЛАВЕРДЯН,
С. В. ДОЛБНЯ, М. В. СТОЯН, Ю. В. БЫКОВ

Ставропольский государственный медицинский университет, Ставрополь

Ставропольский краевой клинический консультативно-диагностический центр, Ставрополь

Ставропольский краевой клинический перинатальный центр, Ставрополь

Детская городская клиническая больница имени Г. К. Филиппского, Ставрополь

Несовершенный остеогенез – врождённое заболевание опорно-двигательной системы, в основе которого лежит генетический дефект мезенхимальной ткани с нарушением продукции коллагена. В статье представлены современные сведения о распространённости, этиологии и патогенезе, проявлениях основных типов заболевания. На примере крайне редкого случая постнатального наблюдения за ребёнком с несовершенным остеогенезом II типа (перинатально-летальный, врождённый несовершенный остеогенез, синдром Вролика) описаны типичные клинические и рентгенологические признаки, а также показан прогредиентный характер течения, завершившийся летальным исходом.

THE CLINICAL CASE OF VROLIK SYNDROME (IMPERFECT OSTEOGENESIS OF TYPE II) AT THE GIRL

V. A. SOROKINA, R. O. TSUTSAEV, T. M. VDOVINA, T. V. ZHELEZNYAKOVA, O. S. KIRIENKO, L. S. ALAVERDYAN, S. V. DOLBNYA, M. V. STOYAN, Yu. B. BYKOV

Stavropol State Medical University, Stavropol

Stavropol Regional Clinical Consultative-Diagnostic Center, Stavropol

Stavropol Regional Clinical Perinatal Center, Stavropol

Children's City Clinical Hospital named after G. K. Filippsky, Stavropol

Imperfect osteogenesis is a congenital disease of the musculoskeletal system, which is based on a genetic defect of the mesenchymal tissue with a violation of collagen production. The article presents modern information on prevalence, etiology and pathogenesis, manifestations of the main types of the disease. An example of an extremely rare case of postnatal observation of a child with imperfect osteogenesis of type II (perinatal-lethal, congenital imperfect osteogenesis, Vrolik syndrome) describes typical clinical and radiological signs, and also shows the progredient nature of the course that ended in a fatal outcome. The importance of antenatal diagnostics for the purpose of primary prevention of the disease and the need for medical and genetic

Подчёркивается значение антенатальной диагностики с целью первичной профилактики заболевания и необходимость медико-генетического консультирования семьи до планирования следующей беременности в связи с высоким риском повторного рождения больного ребёнка.

Ключевые слова: несовершенный остеогенез, синдром Вролика, врождённые переломы, антенатальная диагностика, медико-генетическое консультирование

counseling of the family are emphasized before planning for the next pregnancy due to the high risk of re-birth of a sick child.

Key words: imperfect osteogenesis, Vrolik syndrome, congenital fractures, antenatal diagnosis, medical genetic counseling

УДК 616-006.448.155.393.8

КЛИНИЧЕСКИЙ СЛУЧАЙ РЕЗИСТЕНТНОСТИ К ИНГИБИТОРАМ ТИРОЗИНКИНАЗ У БОЛЬНОГО ХРОНИЧЕСКИМ МИЕЛОЛЕЙКОЗОМ

Я. М. Марченко [1], М. А. Мурзабекова [2], Ю. С. Нередько [2], И. В. Лесечко [2]

[1] **ФГБОУ ВО «Ставропольский государственный медицинский университет» Минздрава России, Ставрополь**
[2] **ГБУЗ СК «Ставропольский краевой клинический онкологический диспансер», Ставрополь**

Хронический миелолейкоз (ХМЛ) составляет около 20 % ежегодно вновь диагностируемых случаев лейкозов у взрослых. Заболеваемость ХМЛ колеблется от 1 до 1,6 случаев на 100 000 населения в год [2, 5]. Высокая социальная значимость этого онкогематологического заболевания обусловлена преимущественным поражением людей молодого, трудоспособного возраста.

ХМЛ является первым гемобластозом, при котором описана специфическая хромосомная аномалия опухолевых клеток (филадельфийская хромосома), выступающая пусковым механизмом заболевания. В результате реципрокной транслокации t(9;22) (q34.1;q11) образуется химерный ген BCR-ABL, продукт которого, белок p210 с высокой тирозинкиназной активностью, определяет патогенез лейкоза [4].

Диагноз и фаза ХМЛ устанавливаются в соответствии с классификацией ELN-2010 (European Leukemia Net) [6, 8] (табл. 1). Обязательными критериями диагностики ХМЛ на сегодняшний день являются обнаружение Ph-хромосомы при цитогенетическом исследовании костного мозга и/или химерного гена BCR-ABL в периферической крови методом количественной ПЦР-real time [1, 5, 6]. ХМЛ в своем развитии проходит 3 фазы – хроническую фазу, фазу акселерации и бластного криза. Медиана выживаемости больных в среднем составляет 35-65 месяцев в хронической фазе, 12-24 – в фазе акселерации и исчисляется всего несколькими месяцами на этапе бластного криза [1, 9].

Таблица 1

Фазы хронического миелолейкоза по классификации ELN-2010

Фаза хронического миелолейкоза	Признаки (для установления ФА или БК достаточно одного критерия)
Хроническая	отсутствие признаков акселерации и бластного криза
Акселерации (ФА)	15-29 % бластных клеток в периферической крови и/или костном мозге; сумма бластов и промиелоцитов >30 % (при этом бластов <30 %); количество базофилов в крови >20 %; тромбоцитопения <100x10^9/л, не связанная с терапией
Бластный криз (БК)	наличие в периферической крови или в костном мозге >30 % бластных клеток; появление экстрамедуллярных инфильтратов бластных клеток

Марченко Яна Михайловна, к.м.н., ассистент кафедры госпитальной терапии ФГБОУ ВО «Ставропольский государственный медицинский университет» Минздрава России;
тел.: 89034196575; e-mail: yandex2005@mail.ru

Мурзабекова Марет Ахметовна, врач-гематолог ГБУЗ СК «Ставропольский краевой клинический онкологический диспансер»;
тел.: (8652) 38-30-29; e-mail: maret2@ya.ru

Нередько Юлия Сергеевна, зав. гематологическим отделением ГБУЗ СК «Ставропольский краевой клинический онкологический диспансер»;
тел.: (8652) 38-32-03; e-mail: dr_neredko@mail.ru

Лесечко Ирина Викторовна, врач-гематолог ГБУЗ СК «Ставропольский краевой клинический онкологический диспансер»;
тел.: (8652) 38-30-29;
e-mail: lesechko.ira@gmail.com

Таблица 2

Варианты и критерии ответа на терапию хронического миелолейкоза (ELN-2010)

Вариант ответа	Критерии ответа
Гематологический	лейкоциты <10x10^9/л; отсутствие незрелых гранулоцитов; базофилы <5%; тромбоциты <450x10^9/л; селезенка не пальпируется
Цитогенетический	*Ph+ клетки в костном мозге*
полный (ПЦО)	Ph хромосома в метафазах не определяется
частичный (ЧЦО)	Ph хромосома в 1-35 % метафаз
малый (МЦО)	Ph хромосома в 36-65 % метафаз
минимальный (МинЦО)	Ph хромосома в 66-95 % метафаз
отсутствие (нет ЦО)	Ph хромосома в более 95 % метафаз
Молекулярный	*Уровень гена BCR-ABL методом real-time PCR по отношению к уровню экспрессии контрольного гена*
большой (БМО)	≤0,1 %
полный (ПМО)	ген BCR-ABL не определяется

Однако, несмотря на полученные результаты таргетной терапии, примерно у 30 % больных остается актуальной проблема формирования резистентности [3, 10]. Наиболее часто развитие рефрактерности к ИТК связано с появлением мутаций в гене BCR-ABL, приводящих к замене аминокислот в разных участках BCR-ABL-тирозинкиназы. Именно они определяют снижение или полное отсутствие чувствительности к лечению любыми ИТК [11, 12].

Представляем вашему вниманию клинический случай пациента с хроническим миелолейкозом, резистентным к таргетной терапии ингибиторами тирозинкиназ.

Пациент Г., 55 лет, поступил в гематологическое отделение ГБУЗ СК «СККОД» в ноябре 2016 года с жалобами на чувство тяжести в левом подреберье, головокружение, учащенное сердцебиение, одышку при незначительной физической нагрузке, контактную кровоточивость десен, появление самопроизвольных «синячков» на теле.

Считает себя больным с 2006 года, когда появились и стали нарастать жалобы на чувство тяжести в левом подреберье, общую слабость, повышенную утомляемость. При обследовании в общем анализе крови (ОАК) выявлен гиперлейкоцитоз (120x10^9/л), сдвиг лейкоцитарной формулы влево до промиелоцитов, эозинофильно-базофильная ассоциация, умеренный тромбоцитоз до 595x10^9/л. По данным УЗИ органов брюшной полости определялось увеличение размеров селезенки до 20x13 см (табл. 3). Согласно критериям ELN-2010, пациенту выполнено цитогенетическое исследование костного мозга: Ph-хромосома выявлена в 100 % метафаз – t (9;22) (q34;q11). При молекулярно-генетическом исследовании периферической крови экспрессия транскрипта BCR-ABL составила 61 % (табл. 4). На основании полученных данных установлен диагноз: хронический миелолейкоз, хроническая фаза.

Таблица 3

Динамика гематологического ответа в зависимости от проводимой терапии

Препарат	*гидреа*		*иматиниб*		*дазатиниб*			*нилотиниб*	
дата / ОАК	сент. 2006	нояб. 2006	дек. 2006	нояб. 2013	дек. 2013	май 2014	окт. 2016	нояб. 2016	дек. 2016
L, 10^9/л	120	15	9	38	8	6	18	22	9
бласты, %	-	-	-	12	-	-	28	31	-
промиел., %	2	1	-	3	-	-	2	3	-
миелоциты, %	5	2	-	6	-	-	6	7	1
юные, %	8	5	-	8	-	1	10	10	2
п/я, %	14	10	6	12	8	7	13	14	10
с/я, %	33	46	68	19	57	59	28	23	58
базофилы, %	5	2	1	3	1	1	5	5	1
эозинофилы, %	8	5	3	6	3	2	8	7	4
моноциты, %	2	1	2	2	1	2	1	1	2
лимфоциты, %	23	28	30	29	30	28	27	30	30
тромб., 10^9/л	595	468	354	327	360	358	88	30	112
гемоглобин, г/л	150	146	145	140	140	142	85	76	110
селезенка, по данным УЗИ, см	20x13	18x12	12x9	13x9	11x8	11x8	16x12	18x12	14x11

Таблица 4

Динамика цитогенетического и молекулярного ответа в зависимости от проводимой терапии

Препарат	*гидреа*	*иматиниб*		*дазатиниб*	
Дата	сентябрь 2006	февраль 2007	ноябрь 2013	май 2014	октябрь 2016
Ph+, %	100	7	12	0	-
BCR-ABL, %	61	9	33,3	0,1	18

Учитывая первичный гиперлейкоцитоз и тромбоцитоз, пациенту была начата циторедуктивная терапия гидроксикарбомидом (гидреа) в дозе 2000 мг в сутки. После нормализации показателей гемограммы пациент переведен на ИТК 1-го поколения – иматиниб в стандартной дозе 400 мг в сутки. Гематологический ответ достигнут через месяц после начала лечения, частичный цитогенетический ответ – через 3 месяца от начала терапии. Большой молекулярный ответ, т.е. снижение транскрипта BCR-ABL в 1000 раз по сравнению исходным уровнем экспрессии BCR-ABL, достигнут не был (BCR-ABL 9 %). Препарат хорошо переносился пациентом. Из нежелательных явлений отмечались периферические отеки и тошнота в первые 4 месяца терапии, не требовавшие снижения дозировки.

В ноябре 2013 года произошла потеря гематологического ответа в виде нарастания лейкоцитоза, сдвига лейкоцитарной формы влево до промиелоцитов и появления бластных форм: 12 % – в периферической крови и 16 % – в костном мозге. Увеличение дозы иматиниба до 800 мг в сутки не привело к улучшению показателей гемограммы. Выполнено молекулярно-генетическое исследование периферической крови – экспрессия BCR-ABL составила 33,3 %. Таким образом, у пациента после 5 лет таргетной терапии иматинибом развилась резистентность к ИТК 1-го поколения с переходом заболевания в фазу акселерации.

Согласно современным рекомендациям по ведению больных с ХМЛ [2], пациент нуждался в переводе

на ИТК 2-поколения. При выборе препарата учитывались стадия заболевания и анамнез. Пациент страдал сахарным диабетом II типа, полностью контролируемым приемом пероральных гипогликемических препаратов (метформин 500 мг в сутки). Учитывая сопутствующую патологию, пациент с января 2014 года был переведен на ИТК 2 поколения – дазатиниб по 100 мг в сутки.

По результатам контрольного обследования в мае 2014 года показатели гемограммы в пределах нормы, Ph-хромосома при цитогенетическом исследовании костного мозга не выявлена (Ph+ 0 %), уровень транскрипта BCR-ABL составил 0,1 %. Таким образом, после 5 месяцев терапии ИТК-2 поколения, у пациента достигнуты целевые показатели эффективности лечения: гематологический ответ, полный цитогенетический ответ и большой молекулярный ответ (табл. 3, 4).

Однако с октября 2016 года вновь стала нарастать экспрессия гена BCR-ABL, в связи с чем доза препарата увеличена до 140 мг в сутки. Несмотря на эскалацию дозы препарата, наблюдалось ухудшение показателей гемограммы (тромбоцитопения, анемия, увеличение количества бластов до 31 %), нарастание размеров селезенки, что было расценено как резистентность к дазатинибу и трансформация заболевания в бластный криз.

Пациент госпитализирован в гематологическое отделение для решения вопроса о дальнейшей тактике ведения.

При объективном осмотре: общее состояние средней тяжести, обусловленное опухолевой интоксикацией и анемическим синдромом. Сознание ясное, положение активное. Рост 170 см, Вес 85 кг, S 2,0 м^2. Кожные покровы и видимые слизистые бледные, единичные петехии и экхимозы в местах трения одежды (щиколотки, бедра). Пастозность голеней. Периферические лимфоузлы, доступные пальпации, не увеличены. Аускультативно над легкими дыхание везикулярное, ЧДД 18 в минуту. Тоны сердца ясные, ритмичные, пульс 90 в 1 минуту. АД 130/85 мм рт. ст. Язык влажный, чистый. Слизистая полости рта бледная, контактная кровоточивость десен. Живот мягкий, безболезненный. Печень не увеличена. Селезенка выступает из-под края реберной дуги на 10 см, при пальпации плотная, безболезненная, край закруглен. Симптом поколачивания отрицательный с обеих сторон. Мочеиспускание и стул без особенностей.

Данные лабораторно-инструментального обследования приведены в таблице 3.

Установлен клинический диагноз: Хронический миелолейкоз (Ph+), хроническая фаза I (2006). Состояние после терапии ИТК 1-го поколения (иматиниб), гематологический ответ, частичный цитогенетический ответ. Первичная резистентность к иматинибу (ноябрь 2013) – фаза акселерации. Состояние в ходе терапии ИТК 2-го поколения (дазатиниб), оптимальный ответ, хроническая фаза II (май 2014). Потеря гематологического, молекулярного ответа (октябрь 2016) – бластный криз I, кл. гр 2 (C92.1).

Учитывая прогрессию заболевания, пациент был переведен на терапию 2-й линии – нилотиниб в дозе 800 мг в сутки, совместно с малыми дозами цитозара (20 мг в сутки) в качестве сдерживающей терапии. Через месяц от начала лечения у пациента достигнута клинико-гематологическая ремиссия (табл. 3).

Неэффективность терапии ИТК диктует необходимость выполнения исследования мутаций в тирозинкиназном домене BCR-ABL [1]. В результате проведенной оценки мутационного статуса выявлена мутация T315I.

Наиболее частые точечные мутации BCR-ABL и чувствительность их к воздействию ИТК приведены в таблице 5. Нилотиниб и дазатиниб подавляют рост клеток, содержащих большинство известных мутаций, кроме одной – T315I [3]. Клетки с такой мутацией не чувствительны ни к одному из имеющихся в настоящее время ИТК, у большинства больных в течение года после появления этой мутации наблюдается переход в стадию акселерации или развитие бластного криза [13]. При выявлении мутации T315I рекомендуется поиск HLA-идентичного донора и выполнение аллогенной трансплантации костного мозга [2].

Таблица 5

Мутации BCR-ABL и чувствительность к ИТК

Вид мутации	Препарат		
	Иматиниб	***Дазатиниб***	***Нилотиниб***
Q252H	чувствительная	умеренно-резистентная	умеренно-резистентная
Y253F	умеренно-резистентная	чувствительная	умеренно-резистентная
E255V	резистентная	чувствительная	резистентная
D276G	умеренно-резистентная	чувствительная	чувствительная
E279K	умеренно-резистентная	чувствительная	умеренно-резистентная
V299L	чувствительная	резистентная	чувствительная
T315I	*резистентная*	*резистентная*	*резистентная*
L384M	чувствительная	резистентная	резистентная
H396P	умеренно-резистентная	чувствительная	умеренно-резистентная
F486S	резистентная	резистентная	чувствительная
G398R	чувствительная	чувствительная	чувствительная

Учитывая полученные данные мутационного статуса, достижение клинико-гематологической ремиссии, было проведено HLA-типирование больного и сиблинга (родной брат). В настоящее время пациент направлен в федеральный медицинский исследовательский центр для выполнения высокодозной полихимиотерапии и последующей аллогенной трансплантации костного мозга.

Таким образом, внедрение в клиническую практику первого ингибитора тирозинкиназ – иматиниб мезилата и препаратов второго поколения (нилотиниба и дазатиниба), позволило значимо изменить прогноз, превратив ХМЛ из фатальной опухоли крови в хроническое заболевание, не ограничивающее продолжительность жизни у большинства больных.

Ранняя оценка эффективности лечения, предупреждение развития резистентности и быстрое переключение на максимально эффективную терапию при отсутствии оптимального ответа должны быть основными принципами современной терапии ХМЛ.

Аллогенную трансплантацию костного мозга следует рассматривать у больных ХМЛ с неудачей терапии 1-й и 2-й линии, а также с наличием мутации T315I.

Возможной альтернативой трансплантации в будущем может стать новый ИТК понатиниб. Препарат при проведении международных многоцентровых клинических исследований показал высокую эффективность при наличии в киназном домене гена BCR-ABL мутации T315I [5].

Литература

1. Абдулкадыров, К. М. Миелопролиферативные новообразования / К. М. Абдулкадыров, В. А. Шуваев, И. С. Мартынкевич. – Санкт-Петербург, 2016. – 304 с.
2. Абдулкадыров, К. М. Федеральные клинические рекомендации по диагностике и лечению хронического миелолейкоза / К. М. Абдулкадыров, А. О. Абдуллаев, Л. Б. Авдеева // Вестник гематологии. – 2013. – № 3. – С. 4-40.
3. Волкова, М. А. Терапия хронических лейкозов в XXI веке / М. А. Волкова // Эффективная фармакотерапия в онкологии, гематологии и радиологии. – 2009. – № 2. – С. 2-7.
4. Ломаиа, Е. Г. Хронический миелолейкоз – до и после применения иматиниба / Е. Г. Ломаиа, Д. В. Моторин, Е. Г. Романова, А. Ю. Зарицкий // Онкогематология. – 2009. – № 2. – С. 4-16.
5. Рукавицын, О. А. Гематология. Национальные рекомендации / под ред. проф. О. А. Рукавицина. – Москва, 2015. – 776 с.
6. Baccarani, M. European Leukemia Net recommendations for the management of chronic myeloid leukemia / M. Baccarani, M. W. Deininger, G. Rosti [et al.] // Blood. 2013. – Vol. 122, № 6. – P. 872-884.
7. Branford, S. Long term follow up of patients with CML in chronic phase treated with first-line Imatinib suggests that earlier achievement of a major molecular response leads to greater stability of response / S. Branford, R. Lawrence, A. Grigg [et al.] // Blood. – 2008. – Vol. 112, № 11. – P. 2113.
8. Cortes, J. E. Staging of chronic myeloid leukemia in the imatinib era / J. E. Cortes, M. Talpaz, S. O`Brien [et al.] // Cancer. – 2006. – Vol. 106, № 6. – P. 1306-1315.
9. Hehlmann, R. Randomized comparison of interferon alpha and hydroxyurea with hydroxyurea monotherapy in chronic myeloid leukemia (CML-study II): prolongation of survival by the combination of interferon alpha and hydroxyurea / R. Hehlmann, U. Berger, M. Pfirrmann [et al.] // Leukemia. – 2003. – Vol. 17. – P. 1529-1537.
10. Hochhaus, A. IRIS 6-year follow-up: sustained survival and dealing annual rate of transformation in patients with newly diagnosed chronic myeloid leukemia in chronic phase (CML-CP) treated with Imatinib / A. Hochhaus, B. Druker, R. Larson [et al.] // Blood. – 2007. – Vol. 110. – A. 25.
11. Jabbour, E. Frequency and clinical significance of BCR-ABL mutations in patients with chronic myeloid leukemia treated with imatinib mesylate / E. Jabbour, H. Kantarjian, D. Jones // Leukemia. – 2006. – Vol. 20. – P. 1767-1773.
12. Melo, J. V. Resistance to imatinib mesylate in chronic myeloid ieukemia / J. V. Melo, C. Chuah // Cancer. – 2007. – Vol. 249. – P. 121-132.
13. Nicolini, F. E. Epidemiological study of survival of chronic myeloid leukemia and Ph+ Acute lymphoblastic leukemia patients with T315I mutations / F. E. Nicolini, G. Martinelli, Kim Dong-Wook [et al.] // Blood. – 2008. – Vol. 112. – A. 188.

КЛИНИЧЕСКИЙ СЛУЧАЙ РЕЗИСТЕНТНОСТИ К ИНГИБИТОРАМ ТИРОЗИНКИНАЗ У БОЛЬНОГО ХРОНИЧЕСКИМ МИЕЛОЛЕЙКОЗОМ

Я. М. МАРЧЕНКО, М. А. МУРЗАБЕКОВА,
Ю. С. НЕРЕДЬКО, И. В. ЛЕСЕЧКО
Ставропольский государственный медицинский университет, Ставрополь
Ставропольский краевой клинический онкологический диспансер, Ставрополь

В статье представлены современные сведения о диагностике и таргетной терапии хронического миелолейкоза. Описан клинический случай хронического миелолейкоза, рефрактерного к стандартному лечению ингибиторами тирозинкиназ, и предложены пути преодоления резистентности.

Ключевые слова: хронический миелолейкоз, клинический случай, ингибиторы тирозинкиназ, резистентность

A CLINICAL CASE OF RESISTANCE TO TYROSINE KINASE INHIBITORS IN A PATIENT WITH CHRONIC MYELOGENOUS LEUKEMIA

Ya. M. MARCHENKO, M. A. MURZABEKOVA,
Yu. S. NEREDKO, I. V. LESECHKO
Stavropol State Medical University,
Stavropol
Stavropol Regional Clinical Oncology Center, Stavropol

The article presents modern information on diagnosis and targeted therapy for chronic myelogenous leukemia. A clinical case of chronic myelogenous leukemia refractory to standard treatment with tyrosine kinase inhibitors is described, and ways of overcoming resistance are suggested.

Key words: chronic myelogenous leukemia, clinical case, tyrosine kinase inhibitors, resistance

НОВОСТИ ДИССЕРТАЦИОННЫХ СОВЕТОВ

ЦАРУКЯН А. А.

ЭТНИЧЕСКИЕ ОСОБЕННОСТИ ПРИМЕНЕНИЯ ВАРФАРИНА У ЖИТЕЛЕЙ СТАВРОПОЛЬСКОГО КРАЯ: КЛИНИЧЕСКИЕ И ФАРМАКОГЕНЕТИЧЕСКИЕ АСПЕКТЫ

Диссертация на соискание ученой степени кандидата медицинских наук по специальности 14.03.06 – фармакология, клиническая фармакология выполнена в ФГБОУ ВО «Ставропольский государственный медицинский университет» Министерства здравоохранения Российской Федерации и защищена в ФГБОУ ВО «Волгоградский государственный медицинский университет» Министерства здравоохранения Российской Федерации.

Научный руководитель: доктор медицинских наук, профессор В. А. Батурин.

Дата защиты: 24.03.2015 на заседании диссертационного совета Д 208.008.02.

Цель исследования – оптимизация применения варфарина у представителей трех наиболее многочисленных этнических групп Ставропольского края: славянской (этнические русские и украинцы), армянской и карачаевской на основании изучения антикоагуляционной активности препарата и генотипирования *CYP2C9*.

Проведена оценка антикоагуляционной активности варфарина у больных с фибрилляцией предсердий в трех этнических группах жителей Ставропольского края (славян, армян, карачаевцев). Выявлены этнические особенности результативности терапии варфарином у армян, славян и карачаевцев. Показано, что представители армянского этноса нуждаются в более низкой суточной дозе варфарина, вместе с тем, они быстрее достигают целевых значений международного нормализованного отношения (МНО) (2-3). У армян гораздо чаще по сравнению с карачаевцами и славянами отмечались эпизоды увеличения МНО выше 3. Определены частоты аллелей и генотипов для генов *CYP2C9* и *CYP2D6* в трех этнических группах Ставропольского края (славяне, армяне, карачаевцы), выявлены этнические различия в их распространенности: установлена большая частота *CYP2C9*2* у славян и армян по сравнению с карачаевцами, с преобладанием *CYP2C9*3* у армян. Максимальная частота «медленного» аллельного варианта *CYP2D6*4* установлена в группе карачаевцев. Установлено, что наибольшее количество генотипов «медленных» окислителей *CYP2C9* выявлено в группе армян и наименьшее среди изученных этнических групп – у карачаевцев. В то же время, частота носителей генотипов «медленных» окислителей CYP2D6 преобладала у карачаевцев, и была наименьшей у армян. Славяне и в первом, и во втором случае занимают промежуточное положение.

Представители армянской этнической группы имеют более высокий риск развития осложнений при терапии варфарином, чем славяне и карачаевцы, что необходимо учитывать при проведении антикоагулянтной терапии в медицинских организациях Ставропольского края. Проведение фармакогенетического исследования *CYP2C9* показано больным с высоким риском развития нежелательных лекарственных реакций, а именно представителям армянской этнической группы для выбора индивидуального режима дозирования варфарина в рамках оценки эффективности и безопасности терапии.

ТЕРЕНТЬЕВА И. В.

ОПТИМИЗАЦИЯ ФАРМАКОТЕРАПИИ ИШЕМИЧЕСКОЙ БОЛЕЗНИ СЕРДЦА У БОЛЬНЫХ СТАВРОПОЛЬСКОГО КРАЯ: ФАРМАКОЭПИДЕМИОЛОГИЧЕСКОЕ ИССЛЕДОВАНИЕ

Диссертация на соискание ученой степени кандидата медицинских наук по специальности 14.03.06 – фармакология, клиническая фармакология выполнена в ФГБОУ ВО «Ставропольский государственный медицинский университет» Министерства здравоохранения Российской Федерации и защищена в ФГБОУ ВО «Волгоградский государственный медицинский университет» Министерства здравоохранения Российской Федерации.

Научный руководитель: доктор медицинских наук, профессор Е. В. Колодийчук.

Дата защиты: 21.10.2015 на заседании диссертационного совета Д 208.008.02.

Цель исследования – повышение качества фармакотерапии хронической ишемической болезни сердца с учетом фармакоэпидемиологического анализа половых особенностей применения лекарственных средств.

На примере Ставропольского края изучена сложившаяся практика применения лекарственных средств при лечении больных хронической ишемической болезнью сердца (ИБС) до внедрения стандартов диагностики и лечения. Установлено, что у мужчин и женщин потребление лекарственных средств различается. Обнаружено неоптимальное применение препаратов при терапии ИБС во всех группах пациентов: практически не назна-

чались статины, недостаточно часто назначались дезагреганты. С учетом полученных данных и с использованием национальных рекомендаций были разработаны региональные стандарты оказания медицинской помощи больным ИБС. Проведен анализ использования лекарственных препаратов после внедрения стандартов. Установлено, что расширилось применение препаратов с доказанной эффективностью при лечении ИБС. Проведен многоцентровой фармакоэпидемиологический анализ половых особенностей фармакотерапии в различных специализированных кардиологических стационарах Ставропольского края. Выполнен ABC/VEN-анализ для оценки структуры затрат при лечении ИБС у женщин и мужчин. Проанализировано соответствие проводимой терапии в стационарах Ставропольского края национальным рекомендациям по лечению стабильной стенокардии отдельно у мужчин и женщин.

Полученные сведения о реальной практике применения лекарственных средств позволят внести коррективы в тактику ведения больных с ИБС и повысить качество оказания медицинской помощи. Полученные результаты позволяют оценить влияние стандартов на тактику ведения пациентов с хронической ИБС. Полученные данные являются основанием для рационального расходования финансовых ресурсов медицинских организаций, выделенных на закупку лекарственных препаратов, на основании научно обоснованного подхода.

КИРЖИНОВА Е. М.

ГЕМОДИНАМИЧЕСКИЕ И МИКРОБИОЛОГИЧЕСКИЕ АСПЕКТЫ МЕСТНОЙ ТЕРАПИИ САМОСТОЯТЕЛЬНЫХ ЗАБОЛЕВАНИЙ КРАСНОЙ КАЙМЫ ГУБ

Диссертация на соискание ученой степени кандидата медицинских наук по специальности 14.01.14 – стоматология выполнена в ФГБОУ ВО «Ставропольский государственный медицинский университет» Министерства здравоохранения Российской Федерации и защищена в ФГБОУ ВО «Волгоградский государственный медицинский университет» Министерства здравоохранения Российской Федерации.

Научный руководитель: доктор медицинских наук, профессор А. Г. Сирак.

Научный консультант: доктор медицинских наук, профессор Е. В. Щетинин.

Дата защиты: 20.03.2015 на заседании диссертационного совета Д 208.008.03.

Цель исследования – повышение эффективности лечения больных заболеваниями красной каймы губ за счет разработанной местной терапии с учетом особенностей гемодинамики и функционального состояния сосудистой системы губ, а также состава выделяемой микрофлоры и уровня ее резистентности к противомикробным средствам.

С помощью допплерографических методов исследования и холодовой пробы определены критерии оценки гемодинамики и функционального состояния системы кровоснабжения губ у здоровых лиц. Установлена роль изменения локальной гемодинамики и функционального состояния сосудистой системы губ в патогенезе самостоятельных заболеваниях красной каймы губ. Дана оценка региональной специфике резистентности микрофлоры, выделяемой при хейлитах, к противомикробным средствам. Разработана и использована ранозаживляющая мазь в комплексе терапии самостоятельных заболеваний красной каймы губ. Установлено, что положительная динамика показателей цитологического анализа у больных основной группы с самостоятельными заболеваниями красной каймы губ свидетельствует об эффективности местной патогенетической терапии хейлитов по сравнению с традиционными методами лечения.

Обосновано использование ранозаживляющей мази в комплексе терапии самостоятельных заболеваний красной каймы губ (патент РФ на изобретение № 2355411; заявка № 2008108770; заявл. 11.03.2008; опубл. 20.05.2009; Бюл. 12 – 8 с.). Новый подход к лечению и профилактике заболеваний красной каймы губ способствовал повышению терапевтической эффективности и предупреждению рецидивов у 83,5-98 % больных. Результаты функциональных исследований могут быть использованы в практическом здравоохранении в качестве объективных критериев при определении местной адаптационной реакции сосудистого русла губ, а также для объективной оценки эффективности проводимой терапии. Практическому здравоохранению предложена схема дифференцированного подхода к выбору метода терапии первичных хейлитов, основанная на особенностях гемодинамики и функционального состояния сосудистой системы губ, а также состава выделяемой микрофлоры и уровня ее резистентности к противомикробным средствам.

АВАНЕСЯН Р. А.

МЕДИЦИНСКИЕ РИСКИ ДЕНТАЛЬНОЙ ИМПЛАНТОЛОГИИ И СОЦИАЛЬНЫЕ МЕТОДЫ ИХ ПРОФИЛАКТИКИ НА РЕГИОНАЛЬНОМ УРОВНЕ

Диссертация на соискание ученой степени доктора медицинских наук по специальности 14.02.05 – социология медицины выполнена в ФГБОУ ВО «Ставропольский государственный медицинский университет» Министерства здравоохранения Российской Федерации и защище-

на в ФГБОУ ВО «Волгоградский государственный медицинский университет» Министерства здравоохранения Российской Федерации.

Научные консультанты: доктор медицинских наук, профессор С. В. Сирак, доктор философских наук, профессор Н. Н. Седова.

Дата защиты: 19.12.2015 на заседании диссертационного совета Д 208.008.04.

Цель исследования: эксплицировать медицинские риски дентальной имплантологии и обосновать социальные способы их профилактики, на основе чего разработать систему организационных мероприятий, повышающих эффективность стоматологической имплантологической помощи больным на региональном уровне.

Научная новизна исследования состоит в экспликации медицинских рисков дентальной имплантологии и обосновании социальных способов их профилактики, в разработке на основе полученных данных модели регионального центра дентальной имплантологии. Представлены результаты авторского комплексного медико-социологического исследования организации стоматологической и имплантологической медицинской помощи больным на региональном уровне, составлен социальный портрет типичного потребителя услуг дентальной имплантологии, изучено мнение населения о деятельности стоматологических учреждений здравоохранения различных форм собственности в конкретном регионе. В категориальное поле социологии медицины введено новое понятие – «профессиональный портрет медицинского работника», на основе социологического исследования создан профессиональный портрет врача-имплантолога. Применяя теоретические и эмпирические методы исследования, определены показатели нуждаемости населения Ставропольского края в имплантологической стоматологической помощи, обнаружены несоответствия технического обеспечения государственных и частных медицинских учреждений (1:2,61), оказывающих такую помощь, получены новые данные о характере и частоте осложнений на хирургическом этапе дентальной имплантации в стоматологических лечебных учреждениях Ставропольского края (перфорации верхнечелюстного синуса и нижнечелюстного канала, интраоперационное кровотечение), проанализирована эффективность внедрения критериев системы контроля и оценки качества оказания стоматологической помощи. Предложена модель прогрессивной системы оказания имплантологической помощи стоматологическим пациентам на региональном уровне по кластерному типу, доказана эффективность разработки такой модели путем двухсторонней комплементации клинических и социологических данных. На базе стоматологической клиники ООО НПО «Фитодент» имплементирована авторская модель краевого клинического центра дентальной имплантологии с завершенным циклом предоставления стоматологической услуги, которая может рассматриваться как один из вариантов институализации дентальной имплантологии на региональном уровне.

В результате проведенных исследований проблем организации стоматологической и имплантологической помощи разработаны предложения, позволяющие повысить эффективность проводимых лечебных мероприятий больным, обращающимся в лечебные учреждения различной формы собственности. Проведенная оценка характера и частоты осложнений на различных этапах дентальной имплантации позволяет определить недостатки в организации медицинской помощи больным стоматологического профиля и определить адекватные меры по их устранению. Предложенные организационные мероприятия по обеспечению оказания медицинской помощи больным стоматологического профиля на региональном уровне были внедрены в работу лечебных учреждений в городе Ставрополе и Ставропольском крае и доказали свою эффективность, что следует из положительной динами ряда показателей, прежде всего снижения частоты осложнений на хирургическом этапе дентальной имплантации. Разработанная система диспансерного наблюдения и комплексной профилактики воспалительных осложнений после операции дентальной имплантации позволили снизить удельный вес перимплантита на 15,6 % и сократить сроки полной реабилитации пациентов. Оценка эффективности использования ресурсов стоматологической и имплантологической медицинской помощи населению Ставропольского края позволяет обосновать необходимость структурных изменений и определить их направление.

ХАТКОВ Э. М.

МИКРОБИОЦЕНОЗ КОЖИ ПРИ ЛЕЧЕНИИ АКНЕ НИОСОМАЛЬНЫМ АНТИМИКРОБНЫМ ГЕЛЕМ

Диссертация на соискание ученой степени кандидата медицинских наук по специальности 03.02.03 – микробиология выполнена в ФГБОУ ВО «Ставропольский государственный медицинский университет» Министерства здравоохранения Российской Федерации и защищена в ФГБОУ ВО «Волгоградский государственный медицинский университет» Министерства здравоохранения Российской Федерации.

Научный руководитель: доктор медицинских наук, профессор И. А. Базиков.

Дата защиты: 19.06.2015 на заседании диссертационного совета Д 208.008.06.

Цель исследования – изучение микробиоценоза кожи и влияние на него антимикробного наногеля с растительными экстрактами, инкапсулированными в ниосомы кремнийорганической природы.

Изучена возможность формирования устойчивости условно-патогенных микроорганизмов основных представителей биоценоза кожи к антимикробному действию растительных экстрактов зверобоя продырявленного (*Hypericum perforatum*), ромашки аптечной (*Marticaria recutita*), конского щавеля (*Rúmex confértus*) и солодки голой (*Glycyrrhíza gabra*). Установлена низкая частота образования резистентных форм. Подобрана комбинация растительных субстанций зверобоя, конского щавеля и солодки голой, обладающих выраженным антимикробным действием. Для этого отработаны оптимальные методы экстрагирования растительного сырья. На основании исследования чувствительности к выделенным из акне-элементов микроорганизмам, определены необходимые для бактериостатического и бактерицидного действия концентрации. Разработана технология инкапсулирования полученных экстрактов в ниосомы и отработаны фазы приготовления антимикробного ниосомального геля для лечения акне. Приоритетность выполненных исследований подтверждена заявкой на патент № 2013100467 от 09.01.2013 г. «Наружное средство для лечения акне на основе кремнийорганических наноконтейнеров».

Отработана технология экстрагирования лекарственных трав с антимикробным действием. Определена чувствительность выделенных от больных акне, микроорганизмов, к растительным экстрактам. На основании проведённых исследований разработана технология инкапсулирования полученных экстрактов в ниосомы. Разработаны фазы приготовления и рецептура антимикробного ниосомального геля с растительными экстрактами. Эффективность препарата изучена на больных акне. Разработаны технические условия для производства препарата на базе ООО НПО «Клеточные технологии».

ЦИРИХОВА А. С.

РЕГИОНАЛЬНЫЕ ОСОБЕННОСТИ ЭЛЕМЕНТНОГО СТАТУСА ДЕТЕЙ ДОШКОЛЬНОГО ВОЗРАСТА, ПОСЕЩАЮЩИХ ДОШКОЛЬНО-ОБРАЗОВАТЕЛЬНЫЕ УЧРЕЖДЕНИЯ С УЧЕТОМ ОСОБЕННОСТЕЙ ТЕХНОЛОГИИ ПРИГОТОВЛЕНИЯ ПИЩИ (НА ПРИМЕРЕ Г. СТАВРОПОЛЬ)

Диссертация на соискание ученой степени кандидата медицинских наук по специальности 14.02.01 – гигиена выполнена в ФГБОУ ВО «Ставропольский государственный медицинский университет» Министерства здравоохранения Российской Федерации и защищена в ФГБОУ ВО «Волгоградский государственный медицинский университет» Министерства здравоохранения Российской Федерации.

Научный руководитель: кандидат медицинских наук, профессор Б. Д. Минаев.

Дата защиты: 24.06.2015 на заседании диссертационного совета Д 208.008.06.

Цель исследования – научное обоснование приоритетных гигиенических мероприятий по оптимизации питания детей дошкольного возраста, направленных на профилактику алиментарно-зависимых нарушений здоровья на региональном уровне.

Дана санитарно-гигиеническая оценка организации питания детей дошкольного возраста, посещавших и не посещавших дошкольные общеобразовательные учреждения г. Ставрополя с учетом технологии приготовления пищи. Установлены региональные особенности элементного статуса детей дошкольного возраста, посещавших дошкольные общеобразовательные учреждения г. Ставрополя по содержанию 11 макроэлементов и микроэлементов в волосах с учетом разных технологий приготовления пищи. Установлена корреляционная связь между уровнем содержания химических элементов в волосах, уровнем содержания макроэлементов и микроэлементов в рационах питания, антропометрическими показателями и состоянием здоровья детей дошкольного возраста г. Ставрополь. Обоснована необходимость использования современного высокотехнологического оборудования в организации питания и приготовления блюд для детей в организованных коллективах г. Ставрополя. Предложен прогностический коэффициент риска развития микроэлементозов у детей дошкольного возраста, посещавших дошкольные общеобразовательные учреждения г. Ставрополя.

Нормальное формирование элементного статуса детей дошкольного возраста указывает на целесообразность использования современной модели системы питания в дошкольных образовательных учреждениях. Разработана модель возникновения микроэлементозов у детей, питание которых осуществляется по традиционной технологии приготовления пищи в дошкольных образовательных учреждениях. Разработаны методические рекомендации для практического здравоохранения по изучению пищевого и элементного статусов детей дошкольного возраста, с учетом технологии приготовления пищи.

Раздел подготовил П. В. Корой

ТРЕБОВАНИЯ И УСЛОВИЯ ПРЕДОСТАВЛЕНИЯ СТАТЕЙ В ЖУРНАЛ «ВЕСТНИК МОЛОДОГО УЧЕНОГО»

1. Общие положения

В журнале «Вестник молодого ученого» публикуются статьи по всем медицинским специальностям молодых ученых (соискателей, аспирантов, докторантов), в том числе в соавторстве.

В журнале публикуются передовые статьи, оригинальные исследования, обзоры, клинические наблюдения, информационные материалы, письма в редакцию. Все материалы рецензируются и обсуждаются редакционной коллегией. Рецензирование статей анонимное.

2. Основные требования к статьям, представляемым для публикации в журнале

Статья (за исключением обзоров) должна содержать новые научные результаты.

Статья должна соответствовать тематике и научному уровню журнала.

Статья должна быть оформлена в полном соответствии с требованиями к оформлению статей (см. п. 3 Требования к оформлению статей для публикации в журнале «Вестник молодого ученого»).

3. Требования к оформлению статей для публикации в журнале «Вестник молодого ученого»

Статья, набранная в текстовом редакторе World, шрифт Times New Roman, 12, междустрочный интервал 1,5 (в таблицах междустрочный интервал 1), форматирование по ширине, без переносов и нумерации страниц, должна быть напечатана на одной стороне листа бумаги размером А4, левое поле 30 мм, остальные – 20 мм. Стиль статьи должен быть ясным, лаконичным.

Рукопись оригинальной статьи должна включать: 1) УДК; 2) название статьи (заглавными буквами); 3) инициалы и фамилию автора (ов); 4) наименование учреждения, где выполнена работа, город; 5) введение (без выделения подзаголовка); 6) материал и методы; 7) результаты и обсуждение; 8) заключение (выводы); 9) таблицы, рисунки; 10) подписи к рисункам; 11) литература; 12) резюме; 13) ключевые слова. Пункты 2–5 помещаются через пробел между ними.

Текст. Во введении обязательна формулировка цели исследования с полным ответом на вопрос: что необходимо изучить (оценить), у каких лиц (больных), каким методом. В разделе «Материал и методы» обязательно указывать методы статистической обработки. При изложении результатов исключить дублирование данных, приведенных в таблицах, ограничиваясь упоминанием наиболее важных. При обсуждении новые и важные аспекты своего исследования сопоставлять с данными других исследователей, не дублируя сведения из введения и данные раздела «Результаты». Обязательна расшифровка аббревиатур при первом упоминании слова в тексте. Не следует применять сокращения в названиях статьи. В написании числовых значений десятые доли отделяются от целого числа запятой, а не точкой.

Таблицы, рисунки (иллюстрации). Каждая таблица печатается на отдельной странице в формате RTF, должна иметь название и порядковый номер (в верхней части таблицы). В сносках указывать статистические методы оценки вариабельности данных и достоверности различий. Ссылка на таблицу и рисунок по тексту оформляется следующим образом: (табл. 1 (2, 3 и т. д.) или (рис. 1 (2, 3 и т. д.). Место в тексте, где должна быть помещена таблица или рисунок, обозначается на поле слева квадратом с указанием в нем номера таблицы или рисунка. Общее количество таблиц и рисунков в статье должно быть не более 3. Данные рисунков не должны повторять материалы таблиц. Иллюстрации (черно-белые) представляются в 2-х экземплярах (с обязательной подписью и указанием номера рисунка) в электронном виде приложением отдельными файлами в формате TIFF (расширение для PC – *.tif) или JPEG с минимальной компрессией (расширение *.jpg) в натуральную величину с расширением 300 ppi (точек на дюйм). Подписи к иллюстрациям не входят в состав рисунков, а прилагаются отдельным текстом в World'95/97.

Список литературы печатается на отдельном листе (листах) через 1,5 интервала. Все цитируемые работы помещаются по алфавиту: вначале на русском, затем на иностранных языках. Количество литературных источников не должно превышать 5 для кратких сообщений, 20 для оригинальных статей и 30–40 – для обзоров. Допускается (за исключением особых случаев) цитирование литературы только последних 5–10 лет выпуска, не рекомендуется цитировать диссертации (только авторефераты). Библиография должна быть открытой (с полным цитированием работы, в том числе ее названия). Библиографическое описание источника должно проводиться в строгом соответствии с ГОСТ 7.1 – 2003. (Статьи журналов: Иванов, А. О. Дисплазия соединительной ткани у детей / А. О. Иванов, С. Н. Шальнова // Вопросы современной педиатрии. – 2003. – № 5. – С. 61–67. Статьи из сборников: Иванов, Л. О. К вопросу о возрастном развитии сосудов / Л. О. Иванов // Сб. научн. тр. / Актуальные проблемы морфологии. – Красноярск, 2005. – С. 45–46. Гордеев, В. А. Кровеносное русло сердца / В. А. Гордеев. – Ярославль, 1997. – 150 с.)

В тексте статьи библиографические ссылки даются арабскими цифрами в квадратных скобках.

Резюме на русском и английском языках (объемом до одной страницы) печатаются на отдельных страницах и включают название статьи, фамилии и инициалы авторов, цель исследования, материал и методы, результаты, заключение. На этой же странице помещаются ключевые слова (не более 8) на русском и английском языках.

Объем оригинальной статьи, как правило, должен составлять не менее 5-6 страниц, клинических наблюдений (заметок из практики) – 3–4 страницы, обзоров – 6-8 страниц (без таблиц, рисунков, списка литературы и резюме).

В редакцию направляется 2 экземпляра статьи (один подписанный) и ее вариант на магнитном носителе с названием файла по фамилии первого автора. Файлы на магнитном носителе предоставляются на DVD или CD-диске (CD-RW) только в формате RTF. Во избежание не раскрытия файла желательно сделать директорию «COPI» и записать статью вместе с резюме повторно. К статье должно быть приложено официальное направление учреждения, в котором выполнена работа, виза руководителя на первой странице статьи «В печать», заверенная печатью. Статьи также принимаются по электронной почте. К статье должны быть приложены сведения о каждом авторе (ФИО полностью, ученая степень, ученое звание, полное название организации места работы, должность, телефон рабочий и мобильный, электронный адрес), подписанные всеми авторами, указан ответственный за контакты с редакцией. При отсутствии этих данных материалы не рассматриваются.

Подписи авторов под статьей означают согласие на публикацию на условиях редакции, гарантию авторами прав на оригинальность информации, соблюдение общепринятых правовых норм в исследовательском процессе и согласие на передачу всех прав на издание и переводы статьи редакции журнала «Вестник молодого ученого».

Статьи должны быть тщательно отредактированы и выверены автором. Редакция оставляет за собой право сокращать и редактировать присланные статьи. Не допускается направление в редакцию работ, напечатанных в других изданиях или уже представленных на рассмотрение в другие редакции. Рукописи не возвращаются. Авторам опубликованных работ высылается экземпляр журнала.

Статьи принимаются к публикации только при наличии рецензии. Рецензия подписывается доктором наук, заверяется в соответствии с правилами.

Статьи с электронным носителем направлять по адресу: 355017, Ставрополь, ул. Мира, 310, Ставропольский государственный медицинский университет, редакция «Вестник молодого ученого» или по e-mail: paule75@yandex.ru.

Подписано в печать 05.04.2017. Формат 60x84 /8. Бумага мелованная. Гарнитура «Pragmatica».
Печать офсетная. Усл. печ. л. 7,44. Тираж 650 экз. Заказ № 160.

Отпечатано в типографии Ставропольского государственного медицинского университета, г. Ставрополь, ул. Мира, 310.